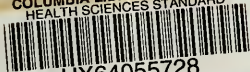

COLUMBIA LIBRARIES OFFSITE
HEALTH SCIENCES STANDARD



HX64055728

RD101 D62 1885b Ueber Doppel-fractur

RECAP Ueber

Doppel-Fracturen der langen Knochen.

Abhandlung

von

Dr. Eduard Dirksen,

Marine-Unterarzt.

Mit einer Tabelle.

BERLIN,

FISCHER'S MEDICINISCHE BUCHHANDLUNG

H. KORNFELD,


1885.

Columbia University
in the City of New York

College of Physicians and Surgeons

Library





Digitized by the Internet Archive
in 2010 with funding from
Open Knowledge Commons

Ueber

Doppel-Fracturen der langen Knochen.

Abhandlung

von

Dr. Eduard Dirksen,

Marine - Unterarzt.

Mit einer Tabelle.

BERLIN,

FISCHER'S MEDICINISCHE BUCHHANDLUNG

H. KORNFELD,

1885.

RD101

D62

JUN 21 1945 RIF

SEINEN THEUREN ELTERN

IN LIEBE UND DANKBARKEIT

GEWIDMET

VOM VERFASSER.

Die mannigfaltigen Formen der Knochenbrüche und die hohe Wichtigkeit ihrer Complicationen liessen schon früh auf eine genaue Beschreibung der Bruchlinien und auf die Möglichkeit der Entstehung des Bruches die Aufmerksamkeit richten und zunächst naturgemäss zum Experiment greifen. 1713 stellte Ruysch Versuche an über Exiphysentrennungen, ferner Wilson, Ch. Pajot, Salmon, Petit-Radel, Voillemier und Gurlt, über Längsbrüche Laforgue, über Infraktionen Thore, Haller & Detlef, Duhamel, Troja, Malgaigne, Cooper, Bouisson. Die Versuche fanden an Thieren, Kindesleichen und macerirten Knochen statt, eine Fülle von interessantem Material wurde aufgespeichert, aber die Ergebnisse waren doch unter sich so widersprechend, dass man bald erkannte, es müssten doch noch eine ganze Anzahl von Factoren zur Berücksichtigung kommen, an die man vorher entweder gar nicht gedacht, oder die man doch für unerheblich gehalten hatte; beispielsweise fanden Wilson und Ch. Pajot bei Versuchen an den Leichen neugeborener reifer Kinder, „dass die Weichtheile wesentlich die Festigkeit der Verbindung vermehren, dass eine Trennung der oberen Epiphyse des Humerus von der Diaphyse, nach Abtrennung der Muskeln, aber mit Erhaltung der Kapsel und des Periosts, bei einem Zuge durch eine Belastung mit 19 kg stattfand, während am andern Arme, mit Erhaltung aller Weichtheile, jene erst bei 35 kg erfolgte“ ¹⁾.

So stellte auch A. Cooper Versuche an über Fracturen an Kaninchen und Hunden und sagt darüber im

1) Gurlt Knochenbrüche I 1862 p. 74.

zur Aufgabe die Erforschung der physikalischen Eigenschaften der Knochen, besonders mit Berücksichtigung der Elasticitäts- und Festigkeitsverhältnisse. Letzterer schnitt aus der Compacta und Spongiosa kleine Würfel und Stäbchen und untersuchte diese auf ihre physikalischen Eigenschaften, Messerer nahm die menschlichen Knochen in ihrer Totalität, prüfte ihre Widerstandsfähigkeit nach jeder Richtung hin und Beide häuften so ein Zahlenmaterial zusammen, das für die Zukunft eine feste Grundlage für weitere Untersuchungen bietet.

Andererseits wurden gewisse Typen von Fracturen neu aufgestellt ¹⁾ und das vorhandene Material dort einzureihen gesucht, diese neueren Typen experimentell dargestellt und so neue Gesichtspunkte gewonnen. Darüber sind die älteren Gruppen etwas vernachlässigt, unter welchen sich besonders eine findet, die für die Mechanik der Entstehung der Knochenbrüche einigen Werth beanspruchen kann, über die aber ein gesichtetes Material noch nicht existirt: die Doppelfracturen, welche Bruns ²⁾ folgendermaassen charakterisirt:

„Unter mehrfachen Fracturen versteht man:

- 1) solche, bei denen der Knochen an einer Stelle in mehrere Fragmente getrennt ist, und
- 2) solche, bei welchen der Knochen an zwei oder mehreren von einander entfernt gelegenen Stellen gebrochen ist (Doppelbruch, dreifacher Bruch — Fr. duplex, triplex)“.

Die erstere Art ist eine allgemein bekannte und ihr Mechanismus durch mannigfache Versuche klargelegt ³⁾.

1) Vgl. unter Anderem:

P. Bruns, Mittheilungen a. d. chir. Klinik zu Tübingen. I. Heft. Tübingen 1883: Bruns, Ueber die Biegungsbrüche der Röhrenknochen.

Reiff, Ueber den Biegungsbruch bei homogenen Cylindern oder cylindrischen Röhren.

II. Heft Tübingen 1884:

Bruns, Weitere Beiträge zur Fracturenlehre.

2) P. Bruns, Allg. Lehre v. d. Knochenbrüchen. I. Hälfte. Stuttgart 1882. aus: Deutsche Chirurgie v. Billroth und Lücke. Lief. 27.

3) Madelung, Experimentelle Untersuchungen über die Ent-

Sie umfassen die T und YBrüche, die Biegungsbrüche und die Torsionsbrüche.

Ueber die zweite Art sagt Bruns Folgendes:

„Die zweite Art von mehrfachen Brüchen, bei der es sich um die Trennung eines Knochens an mehreren gesonderten Stellen handelt, ist eine recht seltene Verletzung. Am häufigsten sind Doppelbrüche beobachtet worden, und zwar bereits an allen langen Röhrenknochen, ausserdem namentlich an den Rippen, auch am Schlüsselbeine, Unterkiefer, Jochbeine. Beide Brüche haben ihren Sitz entweder allein an der Diaphyse, oder gleichzeitig an dieser und an einer Epiphyse, oder endlich nur an beiden Epiphysen, so dass die Diaphyse beiderseits von demselben getrennt ist. Die Brüche sind häufig reine Querbrüche, zuweilen Schrägbrüche. Bezüglich ihrer Entstehung steht soviel fest, dass sie in der Regel durch eine directe, breit einwirkende Gewalt veranlasst werden, wie durch das Auffallen schwerer Lasten, Hinübergang eines Wagenrades u. s. f. Dagegen muss es einstweilen noch dahingestellt bleiben, ob auch auf indirectem Wege Doppelbrüche der Diaphyse entstehen können, da die meisten Beobachtungen von solchen sich auf Präparate geheilter Brüche ohne sichere anamnestiche Anhaltspunkte beziehen.

Ausserordentlich selten sind drei- und mehrfache Brüche desselben Knochens ¹⁾“.

Obige Bemerkung Bruns über Doppelbrüche der Diaphyse auf indirectem Wege, sowie die Anregung des Stabsarztes Herrn Dr. Lenhart ²⁾ waren die Veranlassung zu dieser Arbeit, deren Zweck ist, ein möglichst reichhaltiges

stehung der Condylenbrüche am Humerus und Femur. Archiv f. klin. Chir. XIX. Bd. 1875.

Marcuse, Experimentelle Untersuchungen über die Entstehung der Brüche der unteren Epiphyse des Humerus und Femur. Inaug. Diss. Breslau 1877.

Bruns, Mittheilung etc. l. c.

1) Gurlt l. c. I. p. 60.

2) Es sei mir gestattet an dieser Stelle Herrn Generalarzt Dr. Schubert für die gütige Erlaubniss der Benutzung der kriegs-chirurgischen Sammlung des Friedrich-Wilhelms-Instituts zu

und zuverlässiges Material dieser Verletzung zusammenzustellen.

Clavicula

12 Fälle (subcutane 9, complicirte 3).

1. (Malgaigne, Knochenbrüche, übers. v. Burger. Stuttgart 1850 pag 451.)

Kl. Mädchen, doppelte Fractur der Clavicula, dessen mittleres ungefähr 7 Linien langes Fragment sich senkrecht zwischen den beiden anderen aufgerichtet hatte; alle Bemühungen es frei zu machen vergeblich; gleichwohl bildete sich der Callus, allein mit einer ansehnlichen Deformität.

2. (Musée Dupuytren No. 65. Malgaigne, Fractures. Atlas Pl. III Fig. 8. Text dazu pag. 7¹⁾).

Doppelfractur der Clavicula. Von den beiden Fracturen ist die eine 3 cm vom Sternum entfernt gelegen, und scheint schief von vorn und innen nach hinten und aussen verlaufen zu sein; in Folge dessen ist das äussere Fragment etwas nach unten, aber sehr stark nach vorn geglitten, wo seine Spitze ungefähr 2 cm vor dem anderen hervorragt. Die 2. Fractur ist 3 cm vom Acromialende entfernt; sie scheint schief von oben und innen nach unten und aussen verlaufen zu sein; das Acromialfragment überragt in Folge davon leicht das Andere, ohne merklich nach vorn oder hinten abzuweichen. Der grösste Theil des Lig. coraco-claviculare war an dem mittleren Fragment sitzen geblieben. Vielleicht war an dem Acromialfragment eine leichte Neigung nach innen und unten vorhanden.

3. (Walter, Chir. Klinik der Josepchs-Akademie zu Wien. Mich. Hager, Die Knochenbrüche etc. Wien 1836 S. 217) (1835)*).

35jähriger Cavallerist, Sturz vom Pferde mit der linken Schulter gegen einen Strassenpfeiler. Stechender Schmerz in der Schulter, mit knisterndem Geräusch; Schiefbruch des linken Schlüsselbeins mit geringer Verschiebung des Acromialstückes auf dem Sternalstück. — Schlüsselbeinbruchverband, kalte Umschläge; unruhiges Verhalten des Patienten. Die Entzündung nahm an der Bruchstelle so bedeutend zu, dass am 10. T. der Knochen die doppelte Breite und Dicke erreicht hatte. 15. T. Entzündungsgeschwulst verschwunden, jetzt entdeckt, dass 1" nach aussen von der Bruchstelle ein 2. querer Bruch mit sehr beschränkter Beweglichkeit vorhanden war und dass an der inneren Bruchstelle ein Splitter hervorstand. Heilung langsam fortschreitend. 28. T. Mitella. 35. T. vollkommene Consolidation der zuletzt zur Heilung gelangten inne-

Berlin, sowie Herrn Stabsarzt Dr. Lenhartz für die freundliche Anregung zu dieser Arbeit meinen wärmsten Dank auszusprechen.

1) Gurlt, Knochenbrüche II 2. Berlin 1865 pag. 591.

2) Gurlt I. c. pag. 606.

ren Fractur. Geschwulst des Knochens in der Breite immer noch ziemlich gross; Patient konnte, obschon mit Mühe, den Arm erheben. 49. T. Geschwulst des Knochens durch den Anblick kaum bemerkbar, Function des Gliedes noch beschränkt.

4. (E. Moritz, Die Knochenbrüche der männlichen Abtheilung im Obuchow-Spital aus den Jahren 1865—1872) ¹⁾.

Bruch der 9. u. 10. linken Rippe, vielleicht noch mehrerer, in der Scapularlinie, zugleich Fract. claviculae sin. (an 2 Stellen) und dextr. (an 1 Stelle) und Fract. ulnae sin., entstanden durch Ueberfahren (in der Trunkenheit). Starkes Blut-speien. Tod durch Lungenödem am 7. Tage.

5. (St. Thomas's Hospital, Cases of Fracture under the care of Messrs. Solly, Le Gros Clark, and Simon) ²⁾.

Comminuted fracture of right clavicle. G. H—, aged thirty-eight, was thrown out of a cart on to the kerb. Admitted (under the care of Mr. Solly) half an hour after, with comminuted fracture of right clavicle, a portion about an inch long being felt freely movable, and out of position. Union was obtained by the figure-of-8 bandage, with pad in axilla, and he was dismissed, cured, ten days after receipt of injury.

6. (P. A. Hurel, Considérations sur les fractures de la clavicule. Thèse de Paris. 1867. pag. 42. Obs. LIX.)

Rery, mécanicien, âgé de 46 ans, reçut un coup de bâton sur la partie antérieure de l'épaule gauche; d'où fracture de la clavicule. Il entra le lendemain de l'accident à l'hôpital Cochin, service de M. Sée. Traitement: Pendant cinq jours, à cause du gonflement, écharpe remplacée par l'appareil dextriné de Velpeau. Après trois semaines, la consolidation n'étant pas terminée, on remit un semblable appareil qu'on retira le 26 mai. La consolidation était alors terminée. Il entre à l'asile le 27 mai 1867.

19 juin (cinquante-deuxième jour de l'accident), nous constatons une fracture double de la clavicule; l'une siégeant à 4 cm de l'extrémité acromiale, l'autre à 7 cm. La première, formant un angle à sommet postérieur, offre un cal peu volumineux. La seconde nous présente un léger déplacement des fragments réunis par un cal assez volumineux. Le fragment interne, placé un peu en avant de l'autre, forme saillie sous la peau. Le creux sous-claviculaire est effacé. Il existe un raccourcissement de 1 cm.

Le malade élève le bras à peu près jusqu'à l'angle droit; il ne peut placer complètement la main derrière le dos. Il élève sa main jusqu'au front. Ces mouvements causent une douleur vers le sommet de l'épaule. Circumduction impossible.

28 juin (soixante-et-unième jour de la fracture), il élève le

1) St. Petersburger med. Zeitschr. 1865. 5 u. 6.

2) The Lancet 1870 I pag. 8.

bras à angle droit, il porte assez facilement la main derrière le dos et à la tête. Toujours douleur au sommet de l'épaule. La circumduction commence à se faire.

7. (P. A. Hurel l. c. p. 42. Obs. LVIII.)

Lacombe, 54 ans, terrassier, quitte l'hôpital de la Pitié le 16 oct. 1866, pour entrer à l'asile de Vincennes. Il fit une chute dans un égout d'une profondeur de 6 m environ. Il en résulta plusieurs contusions et une fracture de la clavicule droite. Il resta chez lui deux jours, et, comme traitement, se contenta d'appliquer des compresses d'eau salée au niveau de la fracture et sur les contusions.

A l'hôpital, M. Gosselin, dans le service duquel il entra, lui fit appliquer une bande, qui fixait l'avant-bras contre la poitrine. 17 oct. (vingt-troisième jour de l'accident) nous constatons une fracture double, l'une siégeant à 5 cm de l'extrémité sternale; l'autre à 10 cm. La fracture interne est indiquée par une tuméfaction et par une douleur à la pression. Il n'existe pas de déplacement. Toutes deux paraissent consolidées, la seconde fournit cependant une légère mobilité. La douleur à la pression indique également la fracture externe. Il y a déplacement avec saillie du fragment interne en avant et rejet en arrière du fragment externe; néanmoins pas de déformation apparente à la vue. Il existe un léger raccourcissement de 1 cm environ. Le malade se plaint de douleur au niveau de la fracture externe lorsqu'il porte la main derrière le dos et quand il essaye de placer le bras à angle droit avec le trouc.

Le 27 oct. (trente-quatrième jour de la fracture), il porte assez facilement la main à la tête. Il arrive avec la même facilité à placer le bras horizontalement. Il éprouve une certaine difficulté à porter la main derrière le dos. La circumduction ne peut se faire complètement. Toujours douleur au même point.

8. (P. A. Hurel l. c. p. 41. Obs. LVII.)

Noury, âgé de 59 ans, charretier, tomba de cheval sur le bord d'un trottoir contre lequel vint porter sa clavicule gauche. Il en résulta une fracture avec excoriations. M. Broca, dans le service duquel il entra à l'hôpital Saint-Antoine, lui mit une écharpe, avec laquelle il arriva à l'asile de Vincennes le 23 février 1867.

1^{er} mars (trente-et-unième jour de l'accident), nous constatons une fracture double de la clavicule, l'une située à la partie moyenne, sans déplacement, douloureuse à la pression; l'autre située vers l'extrémité acromiale. Le fragment interne, long de 11 cm, est porté en avant, forme saillie sous la peau et se termine par une extrémité arrondie. Le fragment externe se trouve en arrière et sous le fragment interne; il y a donc chevauchement, et par suite raccourcissement d'environ 1 cm. Il existe encore une certaine mobilité des fragments. Le malade arrive lentement et avec beaucoup de difficulté à faire prendre à son bras la position horizontale. Il porte la main au

front; il ne peut la porter derrière le dos et n'arrive qu'à la hauteur de la hanche. Le mouvement de circumduction est impossible. Dans ces mouvements, douleur s'irradiant d'une fracture à l'autre.

26 mars (quarante-septième jour de la fracture), la consolidation est terminée, mais il n'y a pas grand changement dans l'exécution des mouvements. Le seul mouvement d'élévation du bras en avant est plus facile. Toujours douleur au niveau de la fracture.

9. (Dr. Drecker l. c.) Jahrgang 1876/77. 1 Doppelfractur des Schlüsselbeins.

10. (Bartholomew's Hospit. London. London Medical Gazette Vol. II. 1828. p. 382.) (1828.)¹⁾

14jähriger Knabe in gebückter Stellung von einem Maschinenrade ergriffen und niedergedrückt. Eine gerissene und gequetschte 4" lange Wunde an der rechten Seite des Halses, gerade unter dem Kieferwinkel beginnend, und etwas unter der Clavicula, nahe ihrem Sternalende aufhörend. Die Clavicula freigelegt, und an 2 Stellen, ungefähr gegenüber der Stelle, wo die Vasa subclavia unter ihr fortgehen, gebrochen. Im Grunde der stark zerrissenen Wunde der vordere Theil der 2. Rippe entblösst, aber nicht gebrochen; man fühlte daselbst die Art. subclavia pulsiren, und sah die Vena subclavia freigelegt. Emphysem um die Wunde herum in bedeutendem Grade, über die Brust bis zur Achselhöhle. Grosse Schmerzen. Verschluss der Wunde durch 2 Suturen und Ueberlegung einer Compressen; Befestigung des rechten Arms durch eine Brustbinde. Geringes Emphysem am folgenden Tage nur noch in der Achselhöhle. — V. S., Breiumschlag über den Verband, V. S. am 3. Tage wiederholt, am 5. T. alles Emphysem verschwunden; Schlaf und Appetit gut. Nach 26 Tagen Verband weggelassen. Arm steif, Fractur jedoch vereinigt, Wunde noch nicht ganz geheilt.

11. (P. J. Desault Oeuvres chirurgicales par Xav. Bichat. 3. Edit. Tom. I Paris 1830. p. 68. Obs. 1.)²⁾

2 Maurer waren gleichzeitig durch ein von einem Hause herabfallendes Stück Holz getroffen worden, der eine im äusseren Theile der linken, der andere in der Mitte der rechten Clavicula. Eine ziemlich beträchtliche Wunde bei beiden an der Stelle der Gewalteinwirkung; bei dem einen Patienten jedoch keine Fractur. bloss lebhafteste Schmerzen, während bei dem zweiten der Knochen an 2 Stellen gebrochen war. Diesem ein Verband mit dem gewöhnlichen günstigen Erfolge angelegt. Bei dem anderen am 3. Tage Taubheit und Unfähigkeit den Arm der verletzten Seite zu bewegen, Anästhesie, und am 7. Tage war eine vollständige Paralyse vorhanden, die erst einer langen Behandlung wich, so dass der Arm einen Theil seiner früheren Kraft wiedergewann.

1) Gurll l. c. pag. 608.

2) Gurll l. c. p. 606.

12. (B. B. Cooper, Chirurgische Versuche über Knochenbrüche etc. Weimar 1837. pag. 61.)

William Morgan, Matrose, 18 Jahre alt, am 19. Oct. 1831 Nachm. $\frac{1}{2}$ 5 Uhr ins Hospital gebracht. Er war von dem Mastbaume eines Schiffes herab auf einen Pflock aufgefallen, der an der Seite des Schiffs befestigt war. Die Spitze desselben war gerade über dem Schlüsselbein in die Brusthöhle gefahren, und nachdem er mehr als 7 Zoll tief eingedrungen war, brach er plötzlich ab, worauf der Mann über Bord in die Themse stürzte. Er wurde sogleich herausgezogen; ein Arzt zog mit grosser Mühe den Pflock aus, worauf eine starke Blutung erfolgte; er wurde jetzt nach dem Hospital gebracht. Er klagte über heftigen Schmerz in der linken Schulter und ein lästiges Gefühl im Unterleibe; beträchtliche Anschwellung der linken Seite des Gesichts und der Augenlider mit Ecchymose. Dicht unter dem Schlüsselbein eine ungefähr 4 Finger breite Risswunde, durch welche man das Schlüsselbein, in 2 oder 3 Stücke gebrochen, fühlen konnte und die Art. subclav. an der Stelle, wo sie über die erste Rippe geht, ganz blossgelegt war. Emphysem vom Hals abwärts nach der linken Seite und dem Rücken. Haut des Körpers und Füsse kalt. Unterleib etwas aufgetrieben. Priapismen. Puls 140, klein und spitz. Patient wurde in vollkommene Ruhe gebracht; die Wundränder durch Heftpflasterstreifen vereinigt und ein Charpieballen aufgelegt. Ammoniumtrank, der die Reaction einleiten sollte.

8 Uhr Abends. Puls eher voll und schnell anschlagend, Frequenz 120; verstärkte Schmerzen im Unterleibe; 18 Unzen Blut gelassen, durch Katheter ein Quart gesunden Urins entleert.

10 Uhr Abends: Puls 130, klein.

20. 10. 2 Uhr Morgens: Puls 140, schwach, zitternd. Respiration mühsam, Oberfläche des Körpers kalt.

7 Uhr Morgens: Emphysem zugenommen, Luft aus der Wunde herausgedrungen.

11 Uhr Vorm. anhaltende Uebelkeit, kein Stuhl.

5 Uhr Nachm. Exitus.

Autopsie: Die Wunde erstreckte sich unmittelbar oberhalb der linken Clavicula beginnend, bis zur Achselhöhle. Clavicula an 2 Stellen gebrochen. Art. subclavia zerrissen. Von der Achsel aus ging eine weite Oeffnung zwischen der III. und IV. Rippe hindurch, in die Brusthöhle bis in die linke Lunge, in welcher ein Stück blaues Zeug festsass, dieses bildete einen Tampon, der wahrscheinlich den unmittelbaren Tod durch Verblutung verhindert hatte. Diese Wunde erstreckte sich bis aufs Diaphragma, dessen Oberfläche sehr ecchymosirt war; die Milz war an der inneren und hinteren Fläche zerrissen. Magen und Gedärme mit Luft angefüllt. Da beide Radialarterien gleich pulsirten, wurde eine genauere Untersuchung angestellt und gefunden, dass die Subclavia, bald nach-

dem sie über den vorderen Rand der I. Rippe gegangen war, sich in einen Radial- und einen Ulnarast theilte, von denen der letztere zerrissen war.

Humerus.

40 Fälle (subcutan 15, ohne Angabe 7, complicirt 18, davon 3 Schussverletzungen).

13. (1) (Charité-Annalen IV. Jahrg. 1877. Berlin 1879. p. 578.)

Doppelbruch des rechten Humerus durch Hufschlag eines Pferdes.

14. (2) (F. Paalzow, Zur Casuistik der Fracturen der Extremitätenknochen. Inaug. Diss. Berlin 1882. p. 13.)

5jähriger Knabe doppelter Querbruch des Humerus sin.: 1) in der Mitte; 2) im Coll. chir. durch Ueberfahren. Primärer Gypsverband. Consolidation in 23 Tagen. Behandlungsdauer 1 Monat 3 Tage. Heilung mit vollkommener Beweglichkeit im Schulter- und Ellenbogengelenk.

15. (3) (Fletcher in Langenbecks Archiv VIII. Gurlt's Jahresbericht p. 276.)

Doppelbruch am unteren Ende des Os humeri. Fixation der Fragmente mittelst des Drillbohrers.

16. (4) (Langenbecks Archiv X. Busch, Mehrere Fälle seltener Knochenverletzungen.) (Obs. IV.)

Doppelfractur des rechten Humerus, fast ohne Dislocation geheilt. Präparat zufällig an der Leiche gefunden. Aeussere Inspection nichts Abnormes. Selbst nach Entblössung des Knochens zweifelhaft, ob Arthritis deformans oder eine geheilte Fractur. Periostitische Auflagerungen am Caput und Coll. anat. Am Coll. chir. vorn eine bedeutende Vertiefung. Am oberen $\frac{1}{3}$ ziemlich massenhafte, glatte periostitische Auflagerungen. Am Coll. chir. ist die Markhöhle durch eine compacte Knochenplatte unterbrochen, und an der Aussenseite ist hier eine spongiöse Auflagerung. Weiter nach unten eine sehr deutliche, schräg von oben und innen nach unten und aussen herabsteigende Fracturlinie, an welcher die Markhöhle verengt ist. Es liegt hier mithin eine Doppelfractur des Humerus vor, erste Bruchlinie quer durch Coll. chir., zweite schräg durch die Diaphyse. Auffallend ist die geringe Difformität, in der die Fracturen geheilt sind.

17. (5) (Bruns, Lehre v. d. Knochenbrüchen I p. 186 Fig. 94.)

Doppelbruch des Humerus vom Erwachsenen: 1) mittleres $\frac{1}{3}$ etwas schräg, fast quer; 2) Grenze zwischen mittlerem und unterem $\frac{1}{3}$, schräg.

(ibid. pag. 112 Fig. 51.)

18. (6) Geheilter Doppelbruch der Diaphyse des

Humerus: 1) mittleres $\frac{1}{3}$, quer; 2) unteres $\frac{1}{3}$, schief von hinten oben nach unten vorn.

19. (7) (Städtisches allgemeines Krankenhaus im Friedrichshain. Director Dr. Hahn.)

Schnase, geb. Laube, 74jährige Arbeiterfrau, aufgenommen 6. 11. 83. Fractura colli et diaphys. hum. sin. Patientin fiel 4. 11., als sie aus einem Kahn ausstieg, ins Wasser. Von mehreren Leuten am linken Arm herausgezogen, dadurch die Verletzung entstanden. 1) Fractura coll. anat. hum. sin.; 2) quere Fractur Grenze des mittleren und oberen $\frac{1}{3}$. Dislocation gering. Fixirender Verband, Kissen in Achselhöhle, Vorderarm flectirt, auf gesunde Schulter gelegt.

20. 12. Arm bis zur Horizontale activ, bis 120° passiv elevirbar. Geheilt entlassen.

20. (8) (Städtisches allgemeines Krankenhaus im Friedrichshain. Director Dr. Hahn.)

Grossmann, Arbeiter, 39 Jahre, 5. 3. 1883 aufgenommen. Doppelter Querbruch des linken Humerus. Fractura radii, luxatio hum. sin. subcoracoid. Patient 5. 3. vom Wagen steigend und mit dem Fusse dabei hängen bleibend von einem vorbeikommenden leichten Wagen überfahren. Linker Oberarm 1) 2 Finger breit oberhalb des Ellenbogengelenks; 2) in der Mitte quere Fracturen, deutliche Crepitation, geringe Dislocation des unteren Fragments nach aussen, grosse Schmerzen, Oberarm geschwollen. Linker Vorderarm ca. 3 Querfinger oberhalb des Handgelenks quere Fractura radii, deutliche Crepitation, oberes Fragment leicht volarwärts dislocirt. Hand in leichter Abductionsstellung. Listerverband um Vorderarm und Hand, Fixation durch Schedesche Volarschiene. Salicylwatteverband um Humerus. Pappschiennenverband. Kissen in Achselhöhle. Fixation des Oberarms am Thorax bei flectirtem Vorderarm.

13. 3. Bei Abnahme des Verbands fällt sofort eine Lux. hum. sin. subcorac. in die Augen; in Narkose leicht reponirt, lässt sich leicht wiederherstellen. Also wahrscheinlich grosser Kapselriss vorhanden, durch den auch bei Anlegung des I. Verbandes der reponirt gewesene Humeruskopf wieder herauschlüpfte. Am 5. 3. jedenfalls keine Luxation zu constatiren gewesen. Fixation des Arms etc. wie vorher; ebenso am Vorderarm.

20. 4. Abnahme des Verbandes. Callusbildung am Hum. und Rad. K. Dislocat. Alle Bewegungen des Arms sehr beschränkt.

29. 5. Bewegungen im Schultergelenk zunehmend besser, geheilt entlassen.

21. (9) (Städtisches allgemeines Krankenhaus im Friedrichshain. Director Dr. Hahn.)

Gregor, 31jähriger Kutscher, aufgenommen 3. 9. 1883. Mehrfache Knochenbrüche, Seropneumothorax, Trismus und Tetanus.

3. 9. von seinem mit Mauersteinen beladenen Wagen überfahren, 2 mal über den rechten Oberarm, über Brust und rechten Oberschenkel. Nachm. 2 $\frac{1}{4}$ (nach 2 Stunden) eingeliefert. Puls kaum fühlbar. Trachealrasseln. Oberarm starke Schwellung, Sugillationen: 1) Querfractur 2—3 Querfinger über Ellenbogen; 2) schräg 1 $\frac{1}{4}$ cm unter Coll. chir. R. Hand an der Volarseite verschiedene tiefe Weichtheilwunden; Sehnen freigelegt. Rechter Oberschenkel aussen hinten starker Bluterguss und Schwellung. Undeutliche Crepitation am linken Arc. pubis in der Mitte. Urin zur Zeit nicht entleert. Linke Schulter deutliche abnorme Beweglichkeit des Acromion; an der Clavicula Crepitation. K. Rippenfractur. Hinten links unten und in der linken Seitenwand Schall hoch tympanitisch. Nachm. spärliches schleimig-blutiges Sputum. Schiene an Humerus mit Freilassung der Brust. Caffee, Wein. Schmerzen in der linken Brust. Morph. 0,01. 4. 9. Urin per cathetr. Patient hält sich bei Kräften. 7. 9. Kräftezustand gut, Verbandwechsel an der Hand, Wunden aseptisch. Im unteren Theil der linken Seitenwand des Thorax ausgesprochene Crepitation bei der Respiration, heftige Bruststiche. 10. 9. H. U. L. v. 6.—10. Rippe absolute Dämpfung. 11. 9. Mund schwer öffnen, schlecht Schlucken. Morph. 0,015, mehrfach Chloral 2,0. 12. 9. wenig geschlafen. Andauernd stöhnend. Seitenstechen, in Schweiß gebadet, vollständige Nackenstarre, Bauchmuskeln starr.

13. 9. Morgens Exitus.

22. (10) (E. Moritz l. c. p. 445.)

Nicht complicirte Doppelfractur des Humerus: 1) Coll. chir.; 2) unteres $\frac{1}{3}$. Genesen.

23. (11) (ibid.)

Nicht complicirte Doppelfractur des Humerus: 1) des mittleren $\frac{1}{3}$; 2) der Epiphyse. Genesen.

24. (ibid.) (12) Nicht complicirte dreifache Fractur des Humerus: 1) Coll. chir.; 2) mittleres $\frac{1}{3}$; 3) unteres $\frac{1}{3}$. Tod durch Complication.

25. (13) (Malgaigne, Fractures, deutsch v. Bürger. Stuttgart 1850 p. 522 und 523.)

Linker Oberarm doppelte Fractur Fig. 86. Das obere Fragment ist nach aussen von dem mittleren und dieses nach vorn vom unteren Fragmente dislocirt. Der Durchschnitt desselben Stücks (Fig. 87) zeigt zugleich diese Dislocationen und das Reiten, welches darauf gefolgt ist.

26. (14) (Blandin, Gaz. des hôpit. 1884. p. 213.)¹⁾

1844. 19jähriger Mann, Fract. coll. hum. sín., gleichzeitig eine gut vereinigte Fractur in der Mitte des Humerus. Das untere Ende nach innen und oben gezogen, das obere nach aussen und vorn. Bestehen seit 2 $\frac{1}{2}$ Monat.

1) Gurlt l. c. p. 796, 797.

Verdünnung und beginnende Ulceration der Haut (als Functionsstörung). Behandlung: 4eckiger Lappen der Weichtheile mit der Basis nach oben gebildet; Res. der scharfen Spitze des unteren Fragments mit Martins Räderräge; geringe Reaction. 10 Wochen, Heilung. Vollkommen freier Gebrauch des Arms.

27. (15) (Lange, Königsberg, Guensburgs Zeitschr. f. klin. Medic. Jahrg. 3. 1852. p. 275. No. 4.)¹⁾ (1846.)

78jährige Frau, Fall auf der Strasse auf Ellenbogen. Abflachung der rechten Schulter, Crepitation undeutlich. Ausser der Fractura colli hum. noch ein Stück von der Diaphyse des Humerus der Länge nach abgebrochen, beweglich, nach der Brust hingezogen durch Muskeln. Ferner Fractura colli fem. dextr. — Nach 2 Tagen Kleisterverband, später auch Verband der Fractura colli fem. Decubitus. Marasmus. Tod am 22. Tage.

Section: Fractura colli fem. intracaps. Zerschmetterung des Gelenkkopfes des rechten Humerus, zugleich eine 3" lange Längsfissur des Humerus, dicht unter dem Coll. hum., und das 3" lange Knochenstück unten nochmals quer gebrochen und nach der Brust gezogen. Abflachung der Schulter dadurch, dass der abgebrochene und in 3 Stücke getrennte Gelenkkopf des Humerus in die Substanz der Diaphyse eingekellt war, so dass der Kopf 1 $\frac{1}{4}$ " tiefer stand, als der Hals des Knochens. In der Markhöhle dickliche, blutige, klebrige Flüssigkeit.

28. (16) (Manchester Royal Infirmary. Provincial Medical and Surgical Journal 1851. p. 267.)²⁾ (1852.)

58jähriger Mann. Fall von beträchtlicher Höhe auf die Schulter, Anschwellung und Abflachung. Man glaubt Oberarmkopf nach vorn luxirt zu fühlen. Crepitation deutlich. Reposition vergeblich. Abschwellung abwarten. Anfälle von Delirium traumat., die sich jedoch besserten. 6. Tag Erbrechen von hellrothem Blut, fortdauernd. Tod am 7. Tag. Sect. folliculäre Ulcerationen des Magens, deren eine ein Gefäss eröffnet. Luxat. des Oberarmkopfes in die Substanz des M. pectoral. maj. 1) Fract. coll. anat.; 2) gerade unter Coll. chir.

29. (17) (Lenoir, Gazette des hôpit. 1851. p. 291.)³⁾ (1851.)

83jährige Frau. Fall auf ebener Erde auf linken Ellenbogen. Anschwellung im oberen Theil des Humerus, Verkürzung 2 cm, Crepitation. Fractura coll. chir. Verband 3 Monate; anscheinende Consolidation; leichte Bewegungen möglich, später Cerebralsymptome, Tod. Sect.: Fract. coll. anat. Kopf noch durch Rest der Kapsel mit der Gelenkhöhle in Verbindung; Kopf auf die 3. Rippe luxirt durch Drehung um sich selbst, Gelenkfläche gerade nach vorn, daselbst vom Plexus und der Art. brach. bedeckt, die er emporhebt, und wird daselbst

1) Gurlt l. c. p. 657.

2) Gurlt l. c. p. 697.

3) Gurlt l. c. p. 705

durch eine Portion der Gelenkkapsel festgehalten, auf welcher die rauhe Brustfläche ruht, und selbst hin- und hergleiten kann. Ferner Fract. coll. chir. consolid. unter beiden Tuberculis fortgehend und ohne Dislocation geheilt. Zwischen Gelenkhöhle und Brustfläche kurze breite Adhärenzen.

30. (18) (Jonathan Hutchinson und H. Spencer, Clinical Lectures and Reports by the medical and surgical staff of the London Hospital Vol. I 1864. pag. 89).¹⁾

14jähriger, in schnellem Wachstum begriffener Schiffsjunge. Fall vom Mast. Fractura claviculae, am rechten Humerus Absprennung der oberen und unteren Epiphyse. Eiterung an beiden unteren Epiphysen. Als H. 8 Monate später den Patienten zuerst sah, hatte an allen Stellen eine Vereinigung mit charakteristischer Deformität stattgefunden. Rechter Humerus beträchtlich verkürzt, theils durch Störung im Wachstum, hauptsächlich jedoch durch Vereinigung mit Dislocation.

31. (19) (Malgaigne, Fractures. Atlas Pl. VI Fig. 5. Pl. VII Fig. 1.)²⁾

Doppelfractur mit starker Uebereinanderschubung der Fragmente; das obere ist nach aussen von dem mittleren und dieses vor das untere dislocirt. Vereinigung durch einen unregelmässigen, stalaktitenförmigen Callus.

32. (20) (Astley Cooper Guys Hospital Reports. Vol. IV, 1839 p. 277 ff. und Pl. V, auch in Ejusdem, Dislocations and Fractures, New Edit. by Bransby B. Cooper. London 1842. p. 435.)³⁾

Präparat mit doppeltem, in derselben Richtung verlaufendem Schrägbruch, von denen der obere durch das Coll. chir. geht, bei gleichzeitiger geringer seitlicher Verschiebung des zwischen beiden gelegenen Fragments.

33. (21) (Foote, G., A rare injury of the shoulder-joint. Brit. med. Journal Aug. 21 1875.)⁴⁾

Foote fand bei der Section eines Mannes, bei dem er 3 $\frac{1}{2}$ Jahr vorher Fr. coll. chir. und Luxatio hum. axillaris diagnosticirt hatte, eine Fr. coll. chir. et anat., das Caput humeri dagegen in der Cavitas glenoidalis. Das untere Ende des mittleren Fragments hatte sich in guter Stellung mit dem Schaft consolidirt, am oberen Ende derselben sich ein falsches Gelenk gebildet, das die untere Fläche des Proc. coracoid., die entsprechende Stelle der 2. und 3. Rippe, in sich begriff. Von der consolidirten Stelle zwischen dem mittleren und unteren Fragment aus hatte sich reichlich Callus entwickelt und eine knöcherne Verbindung mit dem in der Cavitas glenoidalis befindlichen Humeruskopf hergestellt. Es waren somit 2 Gelenke vorhanden, das falsche und das wahre.

1) Gurlt l. c. p. 720

2) Gurlt l. c. p. 765.

3) Gurlt l. c. p. 765.

4) Virchow-Hirsch, Jahresbericht für das Jahr 1875. Berlin 1876.

34. (22) (F. G. Keil, Diss. inaug. de fragilitate ossium et de fractura spontanea, quae vocatur. Vratislav. 1845: 8. p. 23.) ¹⁾

Ganz gesunder und kräftiger Student wollte beim Duell eine Quart schlagen und zerbrach bei der dazu nothwendigen Arm-bewegung den Humerus an 2 Stellen.

(Charité-Annalen IV. Jahrgang 1877 Berlin 1879 p. 571.)

35. (23) [(107. (21))] 64jähriger Mann Sturz aus dem III. Stock r. Humerus in seiner Mitte mehrfach fracturirt.

Näheres siehe unter Femur.

36. (24) (Andrew, Duncan Medical commentaries for 1781. 82. Vol. VIII London 1785. Richters chirurg. Bibliothek Bd. VIII p. 240.) ²⁾

Patient durch die Stücke einer zerspringenden 13zölligen Bombe getroffen. Ueber der rechten Augenhöhle eine Wunde bis auf den Knochen, letzterer gespalten. Am linken Arm über der Insertion des Deltoideus der Oberarm schief, und weiter unten 3 Querfinger über dem Ellenbogen, in die Quere zerbrochen. Am Unterfusse in der Mitte beide Knochen in Stücke zerbrochen. Von 3 Fingern der rechten Hand war die Haut nebst den Flechsen gerissen; von einem Finger war auch der Knochen zermalmt. Ganze Körper über und über, vorzüglich aber das Scrotum und männliche Glied gequetscht. Oeftere Anfälle von Convulsionen und während derselben der zerbrochene Arm verzerrt.

Die Kopfwunde wurde dilatirt, der Knochen entblösst, Trepankrone, Blut auf der harten Hirnhaut; Knochensplitter von der inneren Tafel durch die Hirnhaut ins Gehirn gedrungen. Beim Ausziehen desselben ansehnliche Blutung. 1 Pfd. Blut ausgeleert, gestillt leicht mit trockener Charpie. Kranke kam nun zu sich. Klystier. Beinbrüche am Morgen in Ordnung gebracht. 6 Tage Verbandwechsel. Gutes Ansehen der Wunden. Wunde am Arm heil; Wunde am Fuss blutiger, jauchiger Eiter. Unmöglich die Knochen gehörig zu reponiren. 14. Tag Wunde am Fuss st. id., schmerzhaft. Puls geschwind. Fuss amputirt nahe unter dem Knie. Knochen in viele Stücke zermalmt gefunden. Seitdem Wohlbefinden. 10. Woche ganz wiederhergestellt.

37. (25) (Ivimy zu Portsea. A. Cooper, Dislocat. and Fract. New Edit. by Bransby B. Cooper 1842. p. 465.) ³⁾

Eine Dame durch Sturz aus dem Wagen cpl. Fr. des linken Armes. Condyl. int. und ext. der Länge nach abgebrochen, der zwischen ihnen befindliche Raum zur Aufnahme des Olecranon ganz zerschmettert, 3 Knochenstücke bald nachher herausgezogen. Ausserdem Querbruch ungefähr $2\frac{1}{2}$ “ über den Condylen. Kalte Umschläge 2 Wochen lang. Patientin erhielt Extension und Flexion grossentheils wieder.

1) Gurlt I. c. p. 235. I.

2) Chr. A. Struve, Triumph der Heilkunst. — Breslau 1800. I. Bd. p. 352.

3) Gurlt I. c. II 2. p. 834.

38. (26) (Waters. N. Y. Journal of Medicine 1. Ser. Vol. 8. 1847. p. 318 und F. H. Hamilton, Fractures p. 234.)¹⁾

Cpl. Comminutivfractur der Diaphyse und des Coll. chir. Constantes Hervorstehen des oberen Endes des mittleren Fragments in der Gegend der Achselhöhle. Resection am 18. Tage. 4 Monate später Briefschreiben möglich.

39. (27) [Sl. (6)] Metz zu Aachen. Deutsche Klinik 1851 p. 290. Fall 1.)²⁾

15jähriger Knabe mit linkem Arm zwischen 2 Kammräder, grosse Wunde am Vorderarm bis fast zum Condyl. ext., Rad. und Ulna an mehreren Stellen gebrochen; aus einer langen, 3" über Condyl. ext. beginnenden, nach unten verlaufenden Risswunde ragten die Condylen des Humerus, aus ihrer Gelenkverbindung gerissen und zerschmettert, hervor. N. ulnaris und die grösseren Gefässe unverletzt; ausserdem Querfractur im oberen $\frac{1}{3}$ des Humerus. Dilatation der Wunde, Schutz der Muskeln durch Leder, Resection von $1\frac{1}{2}$ " von dem unteren Ende des Humerus. Suturen, Heftpflaster, Lagerung des Armes in rechtwinkliger Beugung auf einem Spreukissen. Abstossung einiger brandiger Hautstellen; nach 3 Wochen gefensterter Kleisterverband; Exfoliation kleiner Fragmente von der Sägefläche, auch von Rad. und Ulna. Heilung in $4\frac{1}{2}$ Monaten. Flexion, Extension, Pro- und Supination gut ausführbar; Patient zu jeder schweren Arbeit — er ist Packknecht — tauglich.

40. (28) C. Fischer zu Ulm. Württemb. Zeitschr. für Wundärzte und Geburtshelfer. Bd. II. 1883. p. 161.)³⁾

50jähriger Mann, Sturz von 10' Höhe: 1) complicirter Schiefbruch des unteren Endes des rechten Humerus, durch beide Condylen sich erstreckend, $1\frac{1}{2}$ " lange Wunde, venöse Blutung, löse Splitter. 2) Querbruch des chir. Halses. 3) Luxatio infracoracoidea nach innen. Vergebliche Repositionsversuche am Caput hum. Heilung nach 10 Wochen. Flexion und Extension im Ellenbogengelenk ein wenig hergestellt; Pro- und Supination normal; im Schultergelenk Arm gegen die Brust mit ziemlicher Leichtigkeit zu bewegen, rückwärts weniger, aufzuheben mit grosser Schwierigkeit. Unter dem Acromion eine Leere, gegen den Proc. coracoid. hin der dislocirte Gelenkkopf zu fühlen.

41. (29) (C. O. Weber, Chir. Erfahrungen etc. Berlin 1859. p. 116.)

M. Z., 27jähriger Dachdecker, Fall 2 Stock herunter auf Ellenbogen und Knie. Bruch des linken Olecranon in seiner Basis quer, des Condyl. int. cpl. und des Schafts des rechten Oberarms transversal im unteren $\frac{1}{3}$. Contusion der Stirn und beider Kniee. Aderlass. Blutegel, Schwebel für den rech-

1) Gurll I. c. II 2. p. 727.

2) Gurll I. c. II 2. p. 836.

3) Gurll I. c. II p. 738.

ten, Spreukissenverband für den linken Arm. Am 10. Tage Reposition. Für den Bruch des Olecranon Hohlschiene mit concaven Pelotten. Für den rechten Arm eigener Apparat aus gepolsterten Blechschienen für den Oberarm und den Unterarm, die durch Extensionsschrauben verbunden waren. Heilung in 45 Tagen. Olecranon fest verwachsen ohne Diastase. Bewegung des Armes fast frei. Rechtes Armgelenk des Humerus sehr breit, aber fest. Flexion vollständig. Extension bis zum stumpfen Winkel.

42. (30) (E. Moritz l. c. p. 455.)

Complicirte Doppelfractur des Humerus: 1) oberes $\frac{2}{3}$, 2) unteres $\frac{1}{3}$. Tod durch Bruch.

43. (31) (ibidem.)

Complicirte Doppelfractur des Humerus: 1) des mittleren $\frac{1}{3}$, 2) der Epiphyse. Genesen.

44. (32) (St. Bartholomew's Hospital, Cbatham. A Series of multiple fractures. Under the care of Mr. A. W. Nankivell) ¹⁾.

M. A. S—, aged twenty-eight. On admission, March 31st., 1872, she was found to be suffering from a compound comminuted fracture of the upper end of the left humerus, a compound fracture of same humerus into the elbow-joint, a simple fracture of the left radius, and the neck of the right femur was also broken.

Patient was in a state of collapse.

Appropriate splints were applied, but, notwithstanding the free administration of stimulants, she died on April 3rd.

45. (33) (Bericht des k. k. Krankenhauses Wieden vom Solarjahre 1872. Wien 1874. p. 103.)

G. K., 23jähriger Werkführer, 6. 2. 1872 mit einem Finger der rechten Hand in Transmissionsriemen, von der Maschine emporgezogen, am Plafond angelegt, der rechte Arm Stück für Stück gebrochen. Arm an der letzten Bruchstelle abgerissen. Noch hängend wurde Patient abgenommen. Blutung fast Null, mit Heftpflasterverband ins Spital. Stumpf 5 Zoll lang. Knochen läuft in einen langen Splitter aus, an der Innenseite etwa 2" hoch unbedeckt. Der abgerissene Arm mehrfach gebrochen. Weichtheile zermalmt. Amputation sogleich; so hoch als möglich umschnitten und abgesägt. Wundlappen mit Heftpflasterstreifen vereinigt. Kalte Umschläge. Infiltration der rechten Lungenspitze. Am 4. Tag endlich reichlichere Eiterung. Das Knochenende aber missfarbig, das schmutzig braune Mark drängt sich hervor. Lapis. 13. Tag: Pulsbeschleunigung, häufige Brechneigung. Chinin. 14. Tag: Schüttelfrost, Erbrechen, rasch zunehmende Schwerhörigkeit. 15. Tag: Icterus. Stechen in der linken Brust. 23. 2. Exitus. Sect.: rechtsseitige Pleuritis. Rechte Lungenspitze eine ältere tuberculöse Caverne

1) The Lancet 1873. Vol. II p 593.

mit alten Tuberkeln in der Umgebung und frischem Nachschub nach unten. Eitrige und jauchige Infiltration des ganzen Knochens, namentlich der Marksubstanz. Weichtheile mit guten Granulationen besetzt.

46. (34) (Bericht der k. k. Krankenanstalt Rudolph-Stiftung in Wien vom Jahre 1874. Wien 1875. p. 460)

A. S., 19jähriger Eisendreher, aufgenommen 9. 2. 1874. Am linken Arm vom Schwungrad einer Maschine erfasst und ca. 20 Mal im Kreise herumgeschleudert, bis die Maschine angehalten werden konnte. 10 Minuten besinnungslos. Bis zur Ankunft eines Arztes viel Blut verloren. Mit Nothverband nach 2stündiger Fahrt auf unserer Abtheilung. An der Vorderseite des linken Schultergelenks eine 3" lange, 1" klaffende, senkrecht verlaufende Risswunde, durch die sich leicht der nach vorn verrenkte Oberarmkopf herausdrängen lässt; von demselben ist das Tuberc. maj. sammt den Muskelansätzen und von da bis 1 1/2" unterhalb am Coll. chir. auch die Beinhaut losgerissen. Die äussere Partie des in seiner Mitte abgerissenen Pectoral. maj. hängt aus der Wunde heraus. Ueberdies ist der Oberarm in seiner Mitte und der Vorderarm an der Grenze des mittleren und unteren 1/3 gebrochen, Haut und Musculatur vielfach zerrissen. Ganze linke Arm gefühllos. Art. und V. axillaris sofort oberhalb des Gelenkkopfes unterbunden. Amputation mit hinterem Hautfleischlappen. Nicht unerhebliche parenchymatöse Blutung durch 4 in Liq. ferri sesquichl. getauchte Charpietampons gestillt. Lappen mittelst Heftpflasterstreifen gegen den Thorax mässig herangezogen. Nachher Puls 124, 40.2°. Kleine Knochenplättchen exfoliirten sich. Heilung dann rascher. 6. 6. geheilt entlassen.

47. (35) (Bericht der k. k. Krankenanstalt Rudolph-Stiftung in Wien vom Jahre 1881. Wien 1882. p. 298.)

H. S., 31jähriger Tischlergehilfe, aufgenommen 22. 10. 1881. Rechter Arm in Transmissionsriemen. Rechte Hand in der Mitte des Vorderarms vollkommen abgerissen, rechter Oberarm doppelt gebrochen. Sogleich im oberen 1/3 Oberarm mit 2zeitigem Cirkelschnitt amputirt. Jodoformverband. 1. Tag hohes Fieber, partielle Randangrän der Manschette. Jodoform verlassen, 5% Carbolwasser und mit Listerstoff verbunden. Fieber hörte auf, kleine gangränöse Hautpartie stiess sich ab. Heilung des Stumpfes in 58 Tagen. Nur in den ersten 5 Tagen Fieber (38°.4—40°.0 C.)

48. (36) (Chelmsford Infirmary. Under the care of Dr. Nicholls)¹⁾.

W. R., aged fifty-nine, a farm labourer admitted on the 24. 3. having half an hour before been knocked down and dragged by a heavy waggon and horses. Pale and almost pulseless; two or three scalp wounds, deep but not extensive; his face much cut

1) The Lancet 1873. Vol. I p. 877.

and bruised, as was also the posterior part of the whole right side of his body. The left upper extremity, however, received the greatest injury — namely, a simple fracture of the humerus about two inches below its neck, a compound fracture of the same bone at the junction of its middle with its lower third, a small wound on the posterior aspect of the limb, bleeding very freely, displacement backwards of both bones of the forearm at the elbow-joint, and, lastly, the radius and ulna were both fractured about their middle. The whole limb much contused, the skin grazed. Cotton-wool steeped in carbolised oil on the wound. The rest of the limb, lightly covered with cotton-wool, was placed in a straight splint.

26. 3. pulse 145, temperature 101° , slight delirium. The hand looked dark. 27. 3. there was free and very offensive discharge from the limb. On removal of dressings and splint, the limb was found covered, where the skin had remained intact, with large dark vesicles, altogether looking most threatening. The arm placed on a pillow and covered lightly with cloths dipped in a solution of carbolic acid in water, one to fifteen. From this time the progress of the case was most satisfactory. The fractures united and were on the 12. 5. firm, the elbow could be extended and slightly flexed.

49. (37) [85. (10)] (New York Medical Record. May 15. 1880. Vol. 17. No. 20 p. 538. A case of compound and comminuted fracture of the arm and forearm. By James S. Green. M. D.)

J. J., aged 48 years. His left arm was wrapped around the roller of a machine. Shock. The left upper extremity was fractured in five places. Compound fr. of the ulna and of the radius. The humerus was broken at the junction of the lower and middle third, and also at the surgical neck. The skin was not broken. Plaster of Paris bandage (30th of Nov. 1879). Dec. 6th Stillmanns cable splint. Jan. 10. 1880 all the fractures united without deformity. Perfect use of the arm.

Genauere Krankengeschichte siehe unter Radius und Ulna.

50. (38) (The Boston Medical and Surgical [75. (9)] Journal. July 19. 1883. Vol. CIX. No. 3. p. 59. Boston City Hospital. Dr. Fifield, Dr. Bradford. Reported by E. J. Cutter M. D.)

Compound fr. of radius and ulna. Compound fr. of coronoid process of ulna and trochlea. Simple fr. of humerus; simple fr. of femur.

J. G. twenty-four years old. He had fallen on the evening of Oct. 17th from the Herald Building (forty feet). There was great swelling around the elbow, with dislocation of the forearm backward. There was made out a simple fracture of the humerus at the junction of the upper and middle thirds, transverse, and apparently without comminution. The finger passed in the enlarged wound over the radial

fracture found „chipping of the trochlea“. Oct. 30th Dead.

Genauere Krankengeschichte siehe unter Ulna. 75. (9.)

51. (39) (v. Fillenbaum, Bericht über die Verwundetenbewegung im k. k. Reserve-Spitale in Marburg 1878¹⁾).

Infanterist Johann Bunesch des 26. Infanterie-Regiments, verw. b. Kejuć 7. September, zugew. 15. September. Einschuss am Ansatz des linken Deltoideus; Kugel nicht ausgetreten; der Oberarm 2 mal: 1) in der Mitte, 2) nahe am Gelenkkopf, splittrig gebrochen, Gelenk eröffnet, Weichtheile an der Schulter und am Rücken bis zum Scapularrande phlegmonös infiltrirt, Haut dunkelroth, schmerzhaft. Patient heftig fiebernd, durch die stägige Reise erschöpft, heftige Schmerzen in der Wunde. Am selben Tage Untersuchung in Narkose und nach Constatirung des Doppelbruches und der bis ins Gelenk reichenden Splitterung sofort Enucleation im Schultergelenk mit Ovaleinschnitt. Esmarch'sche Schlauch der Infiltration der Weichtheile halber nicht möglich. Blutung während der Operation trotz kunstgerechter Digitalcompressiou der Art. subcl. eine enorme. 50 Ligaturen, 20 Nähte, dickes Drainagerohr. Hohe Körpertemperaturen, subjectives Wohlbefinden. Verband mit Bruns'scher Baumwolle. Wunde im oberen Winkel prim. intent. Normaler Wundverlauf. Anfangs October schwoll der Stumpf an, feiner weissgrauer membranöser Belag auf der Wunde. Heftiges Fieber. Der vorsichtig eingeführte Finger entleerte stinkenden Eiter mit 2 Knochensplitterchen. Drainage. Wundheilung nun ungestört. Anfangs November Stumpf vernarbt. Patient behufs Superarbitrirung nach Graz transferirt.

52. (40) (Kriegschirurg. Sammlung des Friedrich-Wilhelms-Institutes zu Berlin. Katalog pag. 28. V. A. 7.)²⁾

Der resecirte Proc. cubit. hum. und Condyl. int. abgesprengt und einfache Querfractur 4 cm darüber, dazu die post mortem entnommenen Enden vom resecirten Oberarm und von den beiden Vorderarmknochen nebst einem nekrotischen Sequester.

Sergeant Konrad Hering vom 12. Pionier-Bataillon, verwundet 2. December 1870 bei Paris durch Granatschuss. Resectiv cubit. 14. December 1870 durch Prof. Esmarch. Tod am 4. Januar 1871 im Barackenlazareth des Tempelhofer Feldes an Pyämie.

Radius.

14 Fälle. Subcutan 4, ohne Angabe 5, complicirt 5, davon 1 Schussverletzung.

53. (1) (Gurlt, Knochenbrüche II. 2. p. 810. Mus. der Universität zu Edinburg No. 60.)

¹⁾ Wiener medic. Wochenschr. No. 29 1879 p. 785.

²⁾ Vgl. Deutsche militärärztl. Zeitschr. S. 56 No. 52. bei Gurlt, Gelenk-resect. etc. S. 1002 No. 20.

Geheilte Fr. des Condyl. ext. hum. dx. und des oberen Endes des Rad. mit Ankylose des Ellenbogengelenks. Der Condyl. ext. ist abgesprengt und mehr als $\frac{1}{2}$ " weit nach aussen und vorn dislocirt; dabei ist auch etwa $\frac{1}{4}$ " lang das obere Ende des Rad. der Länge nach gespalten und darunter wahrscheinlich quer gebrochen. Die beiden Bruchenden des Rad. divergiren gabelförmig nach oben, und sind mit dem Condyl. durch Callus vereinigt. Auch die Ulna scheint seitlich nach aussen dislocirt gewesen zu sein, und ist überall mit dem Hum., ebenso wie mit dem oberen Theile des Rad., durch solide Callusmassen verwachsen, so dass das Ellenbogengelenk unter einem etwas offeneren Winkel als einem rechten ankylotisch geworden ist. In der Mitte beider Vorderarmknochen findet sich noch je eine Fractur, mit Uebereinanderschlebung der Fragmente geheilt.

54. (2) (Gazette des hôpitaux de Paris 1866. p. 375. Considérations sur la fracture de la partie moyenne du radius par M. Lannelongue Obs. II.)

A. P. âgé de soixante-quatorze ans, charretier. Le 13 mai cet homme était occupé à charger des tonneaux sur la voiture, lorsque l'un d'eux lui tomba sur la face dorsale de l'avant-bras gauche. Il y existe deux déformations, l'une siège à la partie moyenne de l'avant-bras; la seconde est située à la partie inférieure du radius, et due à une fracture de cette extrémité inférieure. A 12 cm environ de l'articulation radio-carpienne on constate l'existence d'un rétrécissement circulaire très-prononcé qui donne au membre l'apparence d'un sablier. Sur la face antérieure de l'avant-bras, cette rigole est plus marquée et forme une gouttière large qui disparaît insensiblement. Le bord radial exploré avec soin est tel qu'il représente une ligne brisée formée par les extrémités des deux fragments, qui vont à leur rencontre, vers la partie moyenne et au niveau de l'axe de l'avant-bras. Là on perçoit une crépitation manifeste. Le cubitus est sain dans toute sa longueur. Il existe une seconde fracture à l'extrémité inférieure du radius; celle-ci se traduit par une déviation de la main qui est inclinée sur le bord radial de l'avant-bras, le pouce légèrement relevé; par la présence d'un dos de fourchette sur la partie externe du poignet. L'attitude de la main est la pronation. Réduction des deux fractures. Bandage ordinaire des fractures de l'avant-bras. Delirium tremens; le septième jour après son entrée appareil dextriné qui fut maintenu jusqu'au 18 juin. A cette époque les deux fractures étaient consolidées, et il n'existait qu'une légère déformation à la partie inférieure du radius.

55. (3) (Hodges, Fractures of the head of the radius. Boston Med. und Surg. Journal. Jan. 18) 1).

Hodges beschreibt eine longitudinale Fr. des Radius,

1) Virchow-Hirsch, Jahresbericht für 1877. 2.

die sich bis zum Hals unterhalb des Köpfchens erstreckte; zugleich bestand eine Längsfractur im Schaft der Ulna, vom Proc. coronoideus bis $3\frac{1}{2}$ " weit nach unten sich erstreckend, combinirt mit Fr. radii an der Grenze des mittleren und oberen $\frac{1}{4}$.

56. (4) (Drecker, Knappschaftslazareth etc.)

Jahrgang 1878/79 1 Doppelbruch des Radius mit Bruch der Ulna und des Condyl. int. humeri.

57. (5) (F. Paalzow, Zur Casuistik der Fracturen der Extremitätenknochen. Inaug. Diss. Berlin 1882 p. 15.)

39jähriger Arbeiter doppelter Querbruch des Rad. sin.: 1) zwischen unterem und mittlerem, 2) zwischen mittlerem und oberem $\frac{1}{3}$ durch Auffallen einer Eisenbahnschiene. 4 Tage dorsale Holzschiene, 3 Wochen Gypsverband. 12 Tage Pappschiennenverband. Nach 6 Wochen Consolidation mit vollkommener Wiederherstellung der Gebrauchsfähigkeit.

58. (6) (Städtisches allgemeines Krankenhaus im Friedrichshain. Director Dr. Hahn.)

E. F., 79jähriger Kaufmann, aufgenommen 10. 3. 82. In der Trunkenheit Fall in einen Rinnstein, wobei er mit der Mitte des linken Armes direct gegen dessen Kante auffiel. Linker Arm: Hand hängt schlaff herab. Starke Schwellung des Arms. Am Radius über dem Proc. styloid. und in der Diaphyse an 3 Stellen Crepitation. Dislocation gering. Dorsaler und volarer Pappschiennenverband. 28. 3. Tripolithverband. 10. 5. geheilt entlassen.

(Centralblatt für Chirurgie VII Jahrgang 1880 p. 589. E. H. Bennett, Remarks on Colles fracture and the fractures of the same part of the lower end of the radius. Brit. med. Journal vol. I p. 759. 1880.)

Als weitere Complicationen fanden sich an den Präparaten

59. 60. (7) (8): 1) ein weiterer Bruch am Radius höher hinauf (2 mal);

61. (9) 2) Brüche beider Vorderarmknochen weiter hinauf (1 mal).

62. (10) (The Lancet Jahrgang 1873 Vol. II p. 593. St. Bartholomew's Hospital, Chatham. A Series of multiple fractures. Under the care of Mr. A. W. Nankivell.)

M. A. W., aged twenty-five. Admitted Oct. 16th 1871, suffering from a simple fracture of the left humerus, a compound comminuted fracture of the left radius and ulna, two inches below the elbow, and a Colles' fracture of the same arm. Angular and straight splints were applied. During her stay three pieces of bone were removed from the compound fracture. She left Nov. 29th, the humerus and the Colles' fracture being quite firm, the radius and ulna partially so.

63. (11.) (Annalen der städtischen allgemeinen Krankenhäuser zu München. v. Ziemssen 1876 u. 77. München 1881. p. 859.)

F. A., 15jährig, epileptisch, früher in einem Anfall Fractur der Ulna. Fall über eine Stiege, compl. Fractur des Vorderarms 16. 10. 77. 3 Finger breit über dem Handgelenk Radius und Ulna quer gebrochen, das obere Bruchende des Radius ist 3 cm lang herausgetreten und von Haut eingeklemmt. 2 Fracturen des Radius 10 cm höher. Einklemmendes Hautstück incidirt. Durch Extension und Contraction die Reposition des Radius versucht, was jedoch bei der Beweglichkeit des zwischen erster und zweiter Fractur gelegenen Fragments nur unvollkommen gelingt. Listers Verband. 4 Handschienen. 20. 8. durch Incision unterhalb des Ellenbogens aus einer fluctuirenden Stelle übelriechender Eiter entleert. Haut weit untermirt. Täglich Salicyljute und Borliut Verband. 20. 8. Auf der Streckseite oberhalb der oberen Bruchstelle neue Fluctuation, wieder viel Stinkendes durch Incision entleert. 29. 8. Das mittlere Fragment ist weder oben noch unten in Verbindung mit den anliegenden Knochen theilen getreten. 5. 9. mittleres Fragment entfernt durch eine Incision über dem Radiocarpalgelenk. An der Ulnarseite neuer Abscess, Incision massenhafter Eiter. Von jetzt allmählich Heilung. 20. 10. Ulnafractur geheilt, vom Radius stösst sich noch ein kleines nekrotisches Stück ab. Unter dem 13. 11. wird Patient entlassen. Minimale Bewegung im Handgelenk, Vorderarm sehr atrophisch. Fisteln geheilt. 14. 11. im epileptischen Anfall Sturz auf den eben geheilten Arm und wieder Radius gebrochen. Unter Schienenverband Heilung in 30 Tagen.

64. (12) (Bericht der k. k. Krankenanstalt Rudolphstiftung vom Jahre 1877. Wien 1878.)

K. M., 31jähriger Kutscher, 17. 8. 77 vom Pferde am Vorderarm gebissen. Radius in 3 Theile zersplittert, Weichtheile vom Knochen abgerissen, zermalmt, Haut bis ins obere Vorderarmdrittel theils in Fetzen herunterhängend, theils ganz fehlend. Unterbindung der Art. radialis. 8% Chlorzinklösung. Mittlere lose Fragment entfernt. 2. Tag Amputation. 2zeitiger Cirkelschnitt. Oberarm noch in den Condylen abgesetzt. Lister. Partielle Lappengrän und Phlegmone längs der Innenseite des Oberarms. 6. October Entlassung.

65. (13) Aerztlicher Bericht des k. k. Krankenhauses Wieden vom Solarjahre 1883. p. 90.)

P. B., 63jähriger Schlosser, in einen Treibriemen gerathen, eine 2fache cpl. Fr. des Radius und der Ulna der linken Hand. Incisionen und Drainage. Jodoformemulsion und Gaze. Watteverband. Schienen. Ulna nach 6 Wochen consolidirt, auf der Radialseite aber dauerte die Eiterung fort. Nach 6 Wochen Incisionen geheilt bis auf die, welche an der Aussenseite des Radius zu der unteren Bruchstelle führte, hier war Nekrose, im oberen Theile des Radius Pseudarthrose eingetreten. Nach 97 Tagen entl., ambulatorisch behandelt. Nach Entfernung einiger nekrotischer Knochenstücke trat Heilung ein.

66. (14) (E. Bergmann, Resultate der Gelenkresectionen im Kriege. Giessen 1874. p. 5. Obs. 7.)

≡ Philipp Blau, 3. badisches Infanterie-Regiment, bei Belfort 15. 1. 71 durch Chassepotkugel verwundet. Einschuss in der Mitte des rechten Vorderarms an dessen Radialseite, Ausschuss oberhalb des Olecranon in der Mitte der Tricepssehne. Radius dicht unter der Eingangsöffnung wie es schien quer gebrochen. Aus der Eingangsöffnung mehrere Splitter extrahirt. 4. 3. nach Karlsruhe in die Friedrichsbaracken. Schwellung bedeutend. Aus Ausgangsöffnung viel Eiter. Pat. anämisch. 39°.6—40°.8. 9. 3. Langenbeckscher Resectionsschnitt mitten durch die Ausgangsöffnung. Tricepssehne im Granulationsgewebe zu Grunde gegangen. Spitze des Olecranon abgesprengt. Ulna dicht oberhalb der Ansatzstelle des Brachialis abgesägt. Das in mehrere Fragmente zersprengte Radiusköpfchen in der Länge von 2 cm entfernt. Da der Radius in der Höhe der Eingangsöffnung noch einmal fracturirt war, hinterblieb ein etwa 5—6 cm langes Stück desselben, längs dessen der gut granulirende Schusskanal sich befand. Vom Humerus das Gelenkende dicht über den Fossae supratrochleares abgesägt. Watsonsches Brett und Fixiren im Gypsverband. Fieberabfall. Später Temperatur nicht über 38°.2. 18. 3. Resectionswunden gut granulirend. 23. 3. Abscess in plica cubiti. 28. 3. Abscess über Schusskanal am Radius. Während des Aprils heilte die Resectionswunde. In der Nähe der Eingangsöffnung ein Abscess. Drain durch den ganzen Kanal bis in die Resectionswunde. 10. 5. Mitella, täglich ein Armbad, passive Bewegungen. Extension und Flexion im Umfang von 39°. 30. 5. Aus Resectionswunde Knochensplitter extrahirt. 17. 6. Abscess an der äusseren Seite des Ellenbogens. Spaltung, übelriechender Eiter. Von der Eingangsöffnung später noch mehrere Splitter extrahirt. Der letzteröffnete Abscess communicirte mit dem Schusskanal am Radius. Wunden Anfang Juli ziemlich vollständig geheilt. Nach Jahren: Rechter Arm im Ellenbogengelenk ankylosisch, zum Oberarm im Winkel von 100°. Bewegungen im Schultergelenk frei.

Ulna

9 Fälle: subcutan 3, complicirte 6, davon 1 Schussverletzung.

67. (1.) (Charité-Annalen IV Jahrgang 1877. Berlin 1879 p. 579.)

Fractur beider Vorderarmknochen links und rechts. 33-jähriger Arbeiter bei einer Schlägerei mit einem Spaten Hiebe auf beide Vorderarme erhalten. Rechts Bruch in der Mitte, links nahe dem Handgelenk. Linke Ulna mehrfach fracturirt. Heilung unter Schienenverbänden.

68. (2) (A. Steinhausen, Behandlungsergebnisse der cpl. Frac-

turen des Jahres 1880 in der Charité etc. Inaug. Diss. Berlin 1881. p. 10.)

40jähriger Arbeiter. Fract. antibrachii im oberen $\frac{1}{4}$, ausserdem der Ulna 1 Finger breit über Proc. styloid. Heilung im Schienenverbande vollkommen, 5 Wochen.

69. (3) (Weber, Chirurg. Erfahrungen etc. Berlin 1859. p. 90.)

73jährige Wittve (607) doppelter Querbruch der Ulna, einfacher des Radius. Patientin suchte sich mit vorgehaltenem Arme gegen die Schläge ihres betrunkenen Sohnes zu schützen.

70. (4) Lotzbeck, Die Fractur des Proc. coronoid. ulnae. München 1865. p. 69) (Fuehrer, Handbuch der chir. Anat. I p. 542.)

Person in Folge Fract. fem. dx. cpl. gestorben. Bei der Section fand sich ausserdem ein Längsbruch der Ulna vor dem Olecranon weg mitten durch die Incisura sigmoidea bis fast zur Mitte des Knochens. Das volare Fragment ging nach unten continuirlich in die Axe des Knochens über, nach oben stand es ab, nach vorn vom Knochen abgedrückt; zugleich in seiner Mitte noch einmal gebrochen und nach vorn geknickt. Die Spitze des Proc. coronoid. noch besonders abgerissen und an der Gelenkkapsel hängen geblieben. Abnorme Beweglichkeit, Anschwellung und behinderte Function hatten intra vitam auf Fractur schliessen lassen.

71. (5) (Charité-Annalen I Jahrgang 1874. Berlin 1876 p. 502.)

F. C. P., 32jähriger Arbeiter. Fr. cpl. radii et ulnae sin. nondum sanata. 16. 4. 74 verunglückt, 16. 4. aufg. 25. 7. 74 operirt. Linker Arm. Amputation mit dorsalem und volarem Lappen in der Mitte. 7. 9. 74 geh. entl.

Patient gerieth mit dem Arm zwischen die Kammräder einer Maschine; Fr. d. Radius handbreit oberhalb des Gelenks, Querbruch mit Splitterung, die Ulna-Splitterung dicht über d. Proc. styloid. u. 2. Fr. 2,5 cm höher oben, mittleres Fragment etwas um seine Achse gedreht. Dorsal eine 5 cm lange und 3 cm weit klaffende Wunde, volar eine gleiche 2 cm lang. Antiseptischer Verband, conservirende Behandlung. Die Knochen splitter stossen sich ab, die Wunden füllen sich mit Granulationen; schliesslich doch überzeugt, dass die unbrauchbare Hand mehr eine Last sei, daher 25. Juni Amputatio antibrachii. Antiseptische Behandlung, Heilung ohne Zwischenfall.

72. (6) (v. Fillenbaum, Bericht über die Verwundetenbewegung im k. k. Reserve-Spitale in Marburg 1878. Obs. XVI.)¹⁾ Schussfractur des linken Vorderarms; Pyämie, Tod.

Paul Pitanka, Infanterist des 22. Infanterie-Regiments, verwundet bei Kejué 7. Sept., zugew. 15 Sept. Einschuss am Ulnarrande des Vorderarms, etwas über der Mitte, Ausschuss

1) Wiener medic. Wochenachr. 1879. No. 29. p. 788.

am Radialrande, handbreit über dem Handgelenke. Ulna doppelt und splittrig gebrochen. In Narkose ein $2\frac{1}{2}$ cm langes Knochenstück extrahirt. Drainage. Pappschiennenverband. Anfangs Oct. arterielle Blutungen anscheinend aus der Art. interossea, theils durch Unterbindung in der Wunde, theils durch Tamponade gestillt. 3. Nov. Nachts intensive arterielle Blutung. Tamponadeverband in spitzwinkliger Beugung des Ellenbogengelenks; 7. Nov. Schüttelfrost (im Nebenzimmer ein Pyämischer), ebenso 9., 10., 11. Nov. trotz grosser Gaben Chinin. Leichter Icterus. Im linken Pleurasack eine umschriebene Dämpfung. 39° — 40.5° .

26. Nov. Exitus.

Obductionsbefund: Infarcte in beiden Lungen, beiders. eitrige Pleuritis, centraler Leberabscess. Insufficienz und Stenose der Valvula bicuspidalis mit Hypertrophie und Erweiterung des rechten Herzens. Valvula tricuspidalis gefenstert. Beiderseitig jauchige Ellenbogengelenkentzündung. Fractur der Ulna derart consolidirt, dass die beiden Fragmente, von einander auf 3 cm weit abstehend, durch einen bogenförmigen über sie verlaufenden Splitter durch feste Callusmasse verbunden erschienen.

73. (7) (Charité-Annalen IV. Jahrgang. 1877. Berlin 1879. p. 561.)

H. R., 27jähriger Arbeiter. Fractura cpl. antibrachii dx. Directe Gewalt (Maschinenverletzung). Aufgenommen 27. 6., einige Stunden nach der Verletzung. Ulna doppelt fracturirt, unmittelbar über Proc. styloid. und im mittleren $\frac{1}{3}$, Radius etwas oberhalb s. Proc. styloid. 2 complicirende Wunden ulnar in der Mitte am oberen Bruche der Ulna, die andere radial am Bruche des Radius. Grösste Durchmesser beider 3 cm, sehr gequetscht, Haut des Dorsum antibrachii unterminirt. Desinfection, antiseptischer Gypsverband. Heilung unter 6 antiseptischen Verbänden und in einem Gypsverbande. 11. Aug. entlassen.

74. (8) (Bericht des k. k. Krankenhauses Wieden v. Solarjahre 1870. Wien 1872. p. 198.)

J. P., 24jähriger Arbeiter, 17. 12. von einer Locomotive überfahren. Rechter Vorderarm: vom Ellenbogen bis ans Handgelenk die Haut longitudinal an der inneren und äusseren Seite durchrissen. Die Muskeln des Vorderarms in einer Ausdehnung von 9—10" herabhängend. Radius unteres $\frac{1}{3}$ schief von oben und innen nach unten und aussen gebrochen, Ulna mit einem Mittelstück gleichfalls im unteren $\frac{1}{3}$, doppelt gebrochen, die Bruchstücke derselben zersplittert. Am Hinterhaupt eine 3eckige Lappenwunde bis auf den Knochen. Extremität auf ein Kissen gelagert, Eisumschläge. Fortwährendes Aussickern von Blut; Digitalcompression an der Art. brachialis. In der Nacht Amputation etwas unter der Mitte des Oberarms.

2zeitiger Cirkelschnitt. 17. 2. Wunde nahezu geschlossen. Entlassen auf Verlangen.

75. (9) [50. (38)] (The Boston Medical and Surgical Journal. July 19. 1883. Vol. CIX. No. 3. p. 59. Boston City Hospital. Dr. Fifield, Dr. Bradford. Reported by E. J. Cutter. M. D.)

Compound fracture of radius and ulna. Compound fracture of coronoid process of ulna and trochlea; simple fracture of humerus; simple fracture of femur.

J. G., a printer, twenty-four years old, was brought to the hospital on the evening of Oct. 17th. He had been drinking, and had fallen from the Herald Building to the ground, a distance of about forty feet. A fracture of the ulna in the lower fourth, with considerable lateral displacement, communicating with the air by an opening large enough to admit the tip of the little finger. A fracture of the radius at the junction of the middle and upper thirds also communicated with the air. There was more or less comminution, great bruising of the soft parts, swelling and discoloration. There was great swelling around the elbow, with dislocation of the forearm backward. There was made out a simple fracture of the humerus at the junction of the upper and middle thirds, transverse, and apparently without comminution. It was noticed at the time that after reducing the dislocated elbow any movement of the forearm in extension immediately redislocated it. The opening over the radial fracture was enlarged for the purpose of exploration; the finger passed in found very extensive crushing and laceration, and also a fracture of the coronoid process of the ulna, rupture of the capsule, and „chipping“ of the trochlea. Examination of the thigh showed fracture of the femur at the junction of the upper and middle thirds, with considerable displacement. The exploratory incision was enlarged, a counter-incision made over the back of the elbow, clots and blood turned out, the arm washed out with a solution of carbolic acid (one to eighty), drainage tubes put in, with a Lister gauze dressing and an internal angular splint. The fracture of the femur was treated by Buck's method, using a long T splint instead of sand bags, with weight and pulley, and the foot of the bed raised; coaptation splints applied over the thigh. Heaters to body. October 30th, two A. M. Dead.

Antibrachium

11 Fälle: subcutan 3; ohne Angabe 2; complicirt 6, davon 1 Schussverletzung.

(Weber l. c. p. 90.)

76. (1). 77. (2) 2 Doppelbrüche mit querem Verlauf der Bruchlinie bei beiden Vorderarmknochen durch Schläge mit einem dicken Stock.

78. (3) (Drecker, Knappschaftslazareth etc. l. c. Jahrgang 1876. 1877.)

1 Doppelfractur des Vorderarms.

79. (4) (ibid.) Jahrgang 1878. 1879.

1 Doppelbruch des Vorderarms.

80. (5) (Bericht des k. k. Krankenhauses Wieden vom Solarjahre 1879. Wien 1880. p. 274.)

50jährige Tagelöhnerin. Doppelbruch des rechten Vorderarms im unteren $\frac{1}{3}$ durch eine Dreschmaschine. Complication mit einer durch den ganzen Handteller bis auf den Handrücken sich erstreckenden, die Fascia palmaris durchdringenden Rissquetschwunde. Lister. Pappwattverband. In 21 Tagen unter 4 Verbänden Wunde vernarbt. Bruch in 36 Tagen consolidirt, bei guter Stellung der Bruchenden und mässigem Callus.

81. (6) [39. (27)] (Metz zu Aachen. Deutsche Klinik 1851. p. 290. Fall 1.)¹⁾

15jähriger Knabe mit linkem Arm zwischen 2 Kammräder Rad. und Ulna an mehreren Stellen gebrochen, compl., Doppelfractur des linken Humerus. Ausführliche Krankengeschichte siehe unter Humerus.

82. (7) (Dr. Schichhold, Spremberg, briefliche Mittheilung.)

B., 45jähriger Fuhrmann aus Spremberg. 1868. Von seinem vierzölligen mit 80 Ctr. Bauholz beladenen Wagen auf der Chaussee über den rechten Arm überfahren (über die Streckseite). Ulna und Radius ein Stück von 5" herausgebrochen. Beugemuskeln und Haut in Fetzen zerrissen. Amputation verweigert. Hautnaht, Blechschiene. Delirium tremens. Trismus und Tetanus. Gute Consolidation. Finger stehen gut. Patient kann Peitsche halten und seinem Beruf nachgehen. Später noch zweimal in der Trunkenheit überfahren: 1) Oberarmbruch, 2) doppelter Unterschenkelbruch. Erst nach Jahren an Delirium gestorben.

83. (8) (The Dublin Jourual of Medical Science III Ser. No. 4. April 1872. Reports of the Dublin Pathological Society.)

Prof. R. W. Smith. *Double Fracture of the Radius and Ulna — one incomplete, the other complete. A young man, aged eighteen, was caught by the strap of some machinery in an iron foundry, and whirled round with, of course, great violence and rapidity. Compound fr. of the right humerus directly above the condyles; fracture of the right thigh; fr. of the tibia and fibula near the right ankle; compound fractures of the bones of the right forearm; enormous effusion of blood under the scalp, together with extensive contusions of the head, face, and right side of the thorax. He died before two hours had elapsed. Fracture of the skull (?). Both bones of the right forearm are broken two inches above the radio-carpal articulation, and also at the height of five inches from the same*

1) Gurlt l. c. II. 2. p. 836.

soint. Upon examining the bones carefully (after maceration), the lower fractures were found to be incomplete. At the seat of the upper pair of fractures (five inches above the wrist) the limb was slightly deformed; but the curve was so slight as scarcely to attract notice. Here the fracture of each bone was complete, but that of the ulna was by far the more remarkable, and showed to perfection the mechanism of the injury, well named the „green stick or sally switch fracture”. Where the bones first yielded, the fractures took a transverse course, till they reached nearly to the posterior surface. They then passed upwards, tearing strips of the compact tissue from the back of the upper fragments, that connected with the ulna being upwards of two inches and a half in length.

84. (9) (Annalen der städtischen allgemeinen Krankenhäuser zu München von Ziemssen 1876 und 1877. München 1881. p. 857.)

N. Th., 31j. Knecht. R. Vorderärmknochen mehrfach fracturirt. Weichtheile hochgradig zerquetscht. Starke Blutung. Amputation an der Grenze des mittleren und oberen $\frac{1}{2}$ des Vorderarms. Esmarch's Blutleere. Zweizeitiger Cirkelschnitt. Lister. Fortschreitende Gangrän. Tod am 4. Tage nach der Verletzung. Leichenbefund: Rasch eingetretene Fäulniss verhinderte genauere Angaben.

85. (10) [49. (37)] (New York Medical Record. May 15. 1880. Vol. 17. No. 20. p. 538. A case of a compound and comminuted fracture of the arm and forearm. By James S. Green, M. D.)

J. J., aged 48 years, proprietor of a tannery, was engaged on the 30th of the Nov. 1879, splitting hides with a machine. Through some negligence of Johnson, his left arm was wrapped around the roller before he could reserve the machine, which was stopped by his body being drawn against it. I found him suffering considerably from shock, in great agony, and pretty freely stimulated with alcohol. Upon removing the clothing, we discovered that the left upper extremity was fractured in five places. The ulna, about three inches above the styloid process, had a compound fracture, and also was broken within two inches and a half of the olecranon. The radius suffered a compound fracture at a point nearly opposite a similar one of the ulna. The humerus was broken at the junction of the lower and middle third, and also at the surgical neck. The skin was not broken, except at the points of compound fracture, from which a small quantity of blood was discharged. The hand was warm, and the pulses in the brachial, radial, and ulnar arteries were good. Having, placed the legs of two stockings upon the arm and forearm, the whole limb was enveloped in a plaster-of-Paris bandage, from the fingers to the shoulder, the arm and forearm being kept in a straight line, so that the circulation should not be interfered with by the flexion of the elbow. Windows were

then cut out of the splint at the points opposite the compound fractures, and the wounds dressed with picked oakum and Peruvian balsam, and the whole supported by a bandage. The patient was then put to bed, and his arm drawn down by his side, as it was found impossible to keep the fracture at the surgical neck in opposition in any other way, while the line of the arm and forearm was straight Dec. 6th. It was determined to flex the elbow and secure the fracture at the surgical neck. A large ovoid piece was cut out of the splint in front of the elbow, extending by its points nearly to the olecranon. The forearm was flexed nearly to a right angle, and the skin being protected by cotton. A plaster bandage was placed around the elbow to secure it. „The cable splint” was applied¹⁾ Jan. 10, 1880. The splints were removed, and all the fractures were found united without deformity. The wrist, elbow, and shoulder joints in good condition. March 1st perfect use of the arm.

85. (10) (Deutsche Zeitschrift f. Chir. v. Hueter & Lücke. Kriegschirurgische Mittheilungen aus 1870/71 von Dr. L. Meyer, München III. Bd. Leipzig 1873. p. 71.)

Vorderarmfractur kam mir in den Spitälern keine zu Gesicht; der in der Stadt behandelte Soldat zeigte die linke Ulna und Radius in 3 grosse Splitter getrennt. Er kam mit hochgradigem septischen Fieber und starb des anderen Tages. Section wurde nicht gestattet.

Femur

48 Fälle: subcutan 25, ohne Angabe 9, complicirt 14, davon Schussverletzungen 6.

87. (1) (Bouisson des Fract. longitudinales du corps des os longs. Union médicale. 1850. p. 461. Obs. 4.)²⁾

21jähriger M. beim Abladen Auffallen eines sehr schweren Steines, Contusion der Brust und Fr. fem. sin., enorme Anschwellung. Bekämpfung der bedenklichen Brusterscheinungen. 5. Tag Schienenverband, Planum inclinatum. 4 Tage später beginnende Gangrän am Unterschenkel. 23. Tag: Amputation, dicht unter Troch. min. Section d. Gliedes: Fr. fem. 1) unt. $\frac{1}{3}$ 2) unter der Trochanteren; 20 cm langes, in 2 Längspartien getrenntes Mittelstück. Zwischen diesen beiden Hälften, von denen die äussere dünner als die innere, war das obere Ende des Condylenfragments hineingetrieben. Fragmente bildeten einen nach aussen vorspringenden Winkel. Spuren von Callus. Vasa poplitea a. der Bruchstelle von den Fragmenten comprimirt. Patient nach vielen Gefahren geheilt.

88. (2) (Gurdon-Buck, Transactions of the N. Y. Academy of Medic. Vol. I Part. 4 1855 p. 191 Case 1 i. J. 1854.)³⁾

1) devised by Charles F. Stillman, M. D., of Plainfield, N. J., and published in the Medical Record of October 20. 1877.

2) Gurll 1. c. p. 54.

3) Gurll 1. c. I p. 778/79.

19jähriger M. Fem. dx. in der Mitte, mit Disloc. ad periph. vereinigt, Fuss ruht auf Aussenwand, reichlicher Callus, keine Beweglichkeit. Gleichzeitig unvereinigte Fr. colli fem. Bestehen seit 8 Wochen. Unfähigkeit auf den Beinen zu stehen. Behandlung: Aetherisat. Refraction d. r. Fem. mit Jarvis Adjuster, mässige permanente Extension. Planum incl. dpl., nach 6 Wochen der Extensionsapparat, 1 Woche später schiefe Ebene entfernt, keine Crepitat. mehr an der Hüfte, Troch. noch stärker prominirend und höher stehend, l. Bein $\frac{1}{2}$ " kürzer als d. r. 6 Wochen in Behandlung. Heilung. Gehen ohne Krücken später, gleich gut stützen auf beiden Beinen.

89. (3) (Anat. Mus. zu Marburg) ¹⁾.

Doppelbruch d. mittl. $\frac{1}{3}$ d. r. Fem., mit doppelter winkliger Knickung wieder geheilt.

90. (4) (Pathol. anat. Samml. zu Giessen No. 35. 225.) ²⁾

Doppelfr. d. r. Fem. in dessen Mitte, die eine von der anderen $2\frac{1}{2}$ " entfernt, mit doppelter winkliger Biegung geheilt.

91. (2) (C. O. Weber l. c. p. 112.)

J. P. O., 65jähriger Bergmann, Mai 1884 in einem Steinbruch verschüttet. Rücken in der Gegend der Lenden- und Sacralwirbel heftig gequetscht, Paralyse d. l. Fem., obere Rand d. l. Acetabulum abgebrochen, bei der Aufnahme als bewegliches Stück zu fühlen. Ferner Doppelfr. d. r. Fem. 1) unmittelbar unter den Trochanteren, 2) in der Mitte. Ein Arzt legte einfachen Schienenverband bloss an den Oberschenkel, daher enorme Verschiebung. Mittelstück ganz nach auswärts gedrängt, untere Hälfte des Fem. hinaufgezogen, das obere Ende durch die Glutäen und die Roller nach vorn und aussen gewälzt. Verkürzung $7\frac{1}{2}$ ". Patient stellte sich im October vor, eine Verbesserung wünschend, die bei der vollendeten Consolidation und dem Alter des Patienten nicht thunlich erschien.

92. (6) (Stimson, A treatise on fractures. Philadelphia 1883. p. 122.)

Fracture of the neck of the left femur and of the shaft. A splinter, a, 5" long and nearly 1" wide, composed of the cortical layer, has been turned completely about its long axis and become united, with its original periosteal surface in contact with the other fragments. (Figured by Gurlt from the Museum of the Royal College of Surgeons, England, No. 454.)

93. (7) (Malgaigne l. c. d. Ausg. p. 706.)

„Das Museum Dupuytren besitzt einen Fall von 3fachem Bruche des Fem., welches der einzige ist, den ich kenne.“

94. (8) (Malgaigne l. c. p. 700.)

Der Doppelbruch der Fig. 126 mit seinem doppelten Reiten würde nicht $10\frac{1}{2}$ Linien Verkürzung ergeben haben; die ganze Verkürzung beträgt $21-21\frac{1}{2}$ Linien.

1) Gurlt l. c. I p. 61. Fig. 38.

2) Gurlt l. c. I p. 60. Fig. 37.

95. (9) 96. (10) (E. Moritz, Ein Fall von multiplem Fracturen an allen 4 Extremitäten.)¹⁾

25jähriges Mädchen. Ein Offizier suchte sie zu überwältigen. Sie entwand sich ihm, und keinen Ausweg sehend, stürzte sie sich aus dem Fenster des IV. Stockes. Patientin bei der Aufnahme somnolent, Haut blass, kühl, Puls klein, langsam. Starke Contusion der rechten Seite des Kopfes und Gesichts, über den rechten äusseren Augenwinkel kleine gequetschte Wunde. Am Kinn eine 1½" lange Querswunde. Das r. Fem. im ob. ⅓ gebr. mit starker Dislocat. des unteren Fragm. nach aussen und oben. L. Fem. i. s. Mitte gebr., geringe Dislocat. Keine Schwellung. In den Condylen links: schien ein ausgedehnter, ganz durchgehender Querbruch zu bestehen, rechts nur Abspaltung kleinerer Lamellen vom Gelenkende vermuthet. Keine Verschiebung, keine Geschwulst. Die übergrosse seitliche Beweglichkeit in beiden Knien wahrscheinlich durch Zerreibungen im Bandapparat. Unteres Ende des rechten Radius 1" über der Gelenkfläche, des linken dicht darüber nahezu quer gebrochen. Crepitation. L. geringe, r. starke Dislocation. Patientin ist wahrscheinlich zuerst mit beiden Knien am Boden aufgeschlagen, darauf nach vorn auf die vorgestreckten Arme und zuletzt mit schon bedeutend geschwächter Gewalt mit dem Gesicht auf den Boden geschlagen. Schweres Athmen. Schwere des Kopfes, 12 Blutegel an die Schläfen, darauf Sensorium freier. Ich sah den Fall für einen verzweifelten an. Um sämmtliche gebrochenen Extremitäten Gypsverbände. Verband der unteren Extremitäten mit Szymanowskischem Beckengürtel, umschloss alle Theile von der Taille abwärts bis zu den Zehen in Gestalt eines Paars fest anliegender Hosen, nur die Ferse blieb frei und ein 1—2" breiter Spalt vom Mons Veneris bis jenseit der Afteröffnung. Eine völlig befriedigende Reposition nicht erreicht. Am Abend sehr unruhig, Zwangshemd in der Nacht trotz Verbandes der Arme zerrissen, an folgenden Tagen Arme und Oberkörper fortwährend herumgeworfen. Puls mehrere Wochen c. 100. Aus vielen Gründen am 14. Tage Vbd. entfernt. Am Sacrum ziemlich ausgedehntes Erythem mit excoriirten Stellen. Fr. d. r. Fem. nicht vollkommen coaptirt. Consolidation nur mit Verkürzung anzustreben möglich. Fr. d. l. Fem.: Axe des Gliedes bildet einen leichten nach vorn offenen Winkel. Neuer Gypsverband um Becken und Oberschenkel. Die Gypshosen beider Seiten durch fest eingemauerte Querhölzer miteinander verbunden. 2. Vbd. l. 4, r. 6 Wochen. Callusbildung an allen 4 Fr. des Fem. begonnen. Radiusfr. in 3 Wochen geheilt. Gesamtbefinden sehr elend. Seit der 2. Woche Durchfälle täglich 8—10 mal. Beide Beine in einem Watterverbande nur durch Sandsäcke so gut es ging in der Lage erhalten. Anfang October Durchfälle beseitigt,

1) St. Petersburger medic. Zeitschr. IX. Bd. 1865 p. 357 ff.

Genesung gesichert; im 6. Monat zuerst wieder Menses. 31. 7. in den Condylen noch Crepitation. Vom 27. 9. ab abwechselnd Extension und orthopädische Apparate. Anfang December beide obere Fr. fest vereinigt, links die erwähnte geringe Winkelstellung. Rechts dicker Callus, Disloc. ad longit., Kniee Flexion äusserst beschränkt, abnorme Beweglichkeit nach innen, beides links stärker. Linker Unterschenkel um $8-15^\circ$ nach innen von seiner normalen Richtung, konnte in dieselbe nur mit Schmerzen zurückgebracht werden. Durch entsprechende Verbände bedeutend gebessert. Ende Januar 1864 erste Gehversuche. Bäder. Faradisation. 31. 5. 64 (1 Jahr) auf Wunsch entlassen. Rechte Bein $1\frac{1}{2}$ " gegen links verkürzt, Flexion im linken Knie fast aufgehoben, rechts mässig. Patientin kann von Jemand an der rechten Hand gefasst, langsam ohne Stock gehen. Wegen Schwäche der Arme keine Krücken. Patientin in dürftigen Verhältnissen. Kann höchstens übers Zimmer ohne Unterstützung gehen. Bewegg. in den Knien bedeutend gebessert. Patientin lebt zum Theil von ihrer Handarbeit.

97. (11) (Pitha-Billroth, Chirurgie. v. Pitha, Verletzungen und Krankheiten der Extremitäten. Stuttgart 1868. p. 220.) (1864.)

Junger Mann, durch einen Fall über einen ihm zwischen die Beine gerathenen Stock doppelter Oberschenkelbruch, wovon der Arzt nur den unteren im oberen $\frac{1}{3}$ der Diaphyse erkannte. Sehr verspätete Heilung des Diaphysenbruchs mit winkliger Deformität und completer Gebrauchsunfähigkeit des verdrehten Beines. Das Mittelstück der 2 Fracturen, aus den beiden Trochanteren und einem kleinen Theile der Diaphyse bestehend, gerieth unter dem Zuge des Iliopsoas und der Glutei in eine fast quere Schiefstellung zwischen die beiden anderen Fragmente, das Schaftfragment rollte sich, wie gewöhnlich, mit dem ganzen Beine nach aussen und verwuchs durch üppige Calluswucherung mit dem unteren (vorderen) Ende des Mittelfragments, während das obere Ende des letzteren mit dem Halsfragmente nur eine unvollkommene, bandfaserige Verbindung eingehen konnte.

(ibid.)

98. (12) Ich erinnere mich eines ähnlichen Falles bei einem General, wo ich das Mittelfragment erst am 8. Tage entdeckte und dann noch Mühe hatte, mich über das Verhältniss der 3 Bruchstücke zu orientiren. Ursache dieselbe: Der General stolperte über seinen Säbel, brach dabei, wahrscheinlich noch aufrecht, den Schenkelhals und stürzte dann auf den Trochanter.

99. (13) (Hermann Lohde, Berlin, mündliche Mittheilung) 1). 35jähriger Mann, früher nicht ganz gesund gewesen, zog sich beim Kegelschieben, während er, um die Kugel zu werfen,

1) Gurlt l. c. I p. 242.

den einen Fuss vorgesetzt hatte, eine Fractur des Os fem. dieser Seite, angeblich an 2 Stellen, zu. Die Consolidation erfolgte nicht; Patient starb nach 3 Monaten, nachdem vorher Urinbeschwerden bestanden hatten; Section nicht gemacht.

100. (14) (Ravoth, Ueber die Femurfracturen, Vortrag gehalten in der Hufeland'schen Gesellschaft 27. 7. 66.)¹⁾

1. rhachitischer 6jähriger Knabe, von einer Bank gefallen. Doppelfractur des Fem. 1) unter dem kleinen Trochanter, 2) 3—4" vom Kniegelenk. Fall verlief unter der örtlichen und bekannten innerlichen Behandlung mit Eisen, Leberthran und guter Diät günstig.

(ibid.)

101. (15) 2. 27jähriger Cavallerieoffizier, der sich beim Kegelschieben in dem Moment das linke Femur 1) unter kleinem Trochanter, 2) 3—4" vom Kniegelenk brach (quer), als er, die Kugel mit der rechten Hand fortschleudernd, mit dem linken Beine sehr kräftig vor- und auftrat. Soviel mir bekannt, ist diese Ursache zu einer solchen Fr. noch niemals beobachtet. 4 Wochen später in meine Behandlung. Der untere Bruch war seiner Consolidirung nahe; der obere mit geringer Längsverschiebung zeigte noch einige Beweglichkeit. Das mittl. Fragment war gleichmässig und zwar um das Doppelte ihrer Circumferenz aufgetrieben in Form einer chronischen Osteoporose (Spina ventosa). Patient war ein kräft. M., nie rhachitisch, noch syphilitisch oder anderweitig krank gewesen. Auch die obere Fractur consolidirte. Nach 2 Monaten Gehversuche. Dabei Stolpern, Sturz, Recidiv a. d. ob. Stelle. Heilung nach 3 Monaten. Verkürzung v. 1 $\frac{1}{2}$ ", Gang sicher ohne Stütze. Osteoporotische Auftreibung bestand fort.

(ibid.)

102. 16) Der zweite ähnliche Fall gleich nach dem vorigen zur Beobachtung. 40jähr. Arbeitsmann in kachektischem wassersüchtigen Zustande vor 14 Tagen beim Kegelschieben das r. Femur gebrochen: 1) unter kl. Troch., 2) 3—4" v. Kniegelenk. Der vorige Patient hatte rechts geschoben und das linke Femur beim Vor- und Aufsetzen fracturirt, der letzte Patient hatte links geschoben und sich am rechten Oberschenkel die Fractur zugezogen. In der allseitigen Untersuchung des letzteren Falles wurde ich behindert. Patient starb einige Tage darauf an seiner wahrscheinlichen Nierenkrankheit. Section nicht gestattet.

Koenig (Lehrbuch der spec. Chir. III 1881 p. 355) beobachtete einen gleichen Fall.

103. (17) (Dr. Schichhold in Spremberg, briefliche Mittheilung.)

L., Fabrikarbeiter aus Pulsberg, 26 Jahre, gerieth mit seiner Schürze in einen Transmissionsriemen, einige Minuten lang herumgeschleudert. 5" langes Stück aus d. r. Tibia und Fibula gerissen zugleich mit einem Theil der Musculatur der Wade.

1) Berliner klin. Wochenschr. III. Jahrg. p. 449.

Ferner 2 Brüche des r. Oberschenkels. Das linke Bein unversehrt. Amputation nicht gestattet. Alle gequetschten Weichtheile und losen Knochenstücke entfernt. Die Brüche des Oberschenkels geheilt mit einiger Deformität. Patient lief später mit der Krücke umher, sein Bein, welches er zu retten hoffte, war einige Zoll zu kurz, und er sah nun seinen Fehler ein, da er so keinen Stelzfuss anbringen konnte.

104. (18) (Bericht des k. k. Krankenhauses Wieden vom Solarjahre 1866. Wien 1867. p. 264.)

S. A., 52jährige Tagelöhnerin, Sprung aus II. Stock 28. 5. aus Kränkung über den Tod ihrer einzigen Tochter. Bald darauf auf die Abtheilung. Rechte Höcker des Stirnbeins erhöht, über der rechten Augenhöhle eine klaffende Wunde bis auf den Knochen, das untere Lid enorm geschwellt, schwarzblau. An der Oberlippe eine die ganze Dicke durchtrennende Quetschwunde. Nasenbein gebrochen. L. Femur oberhalb des Kniegelenks in mehrere Stücke gebrochen, der Bruch bis ins Gelenk reichend, leicht crepitirend. Ferse beim Druck empfindlich, der Hakenfortsatz des Fersenbeins bei seitlichen Verschiebungen beweglich. Patientin bei Bewusstsein, heftige Schmerzen. Vereinigung der Wunden. Lagerung der mehrfach gebrochenen Extremität auf einen Petit'schen Stiefel. Kälte. Morphin. Nachm. Erbrechen; heftiges Fieber. 6. 6 Pat. kann plötzlich nicht mehr sprechen, Lähmungserscheinungen der rechten Seite. Bewusstsein nicht getrübt. Mässige Eiterung der Wunden. Lähmung und Sprachlosigkeit verloren sich bis 15. 6. Mit Anfang Juli am Kreuzbein Decubitus. 15. 5. Exitus nach mehreren Schüttelfrösten an Pyämie. Section: Starke Trübung und Verdickung der weichen Hirnhaut, metastatische Pneumonie, mehrfacher Bruch des linken Oberschenkels, Zertrümmerung des linken Sprung- und Fersenbeines und Bruch des rechten Fersenbeines. Brandiger bis auf den Knochen reichender Decubitus am Kreuzbein von der Ausdehnung zweier Handteller.

105. (19) (J. F. Atkinson, Cases of fracture of lower extremities treated without splints. Phil. med. and surg. Rep. April 18.)¹⁾

Patient 6 Jahre alt; doppelte Fr. des Femur 1) unteres $\frac{1}{3}$ 2) oberes $\frac{1}{3}$. Die unten folgende Behandlung. Am 11. Tage Extremität in die normale Stellung. Am 18. Tage Consolidation ohne die geringste Deformität. Behandlung folgende: Patient wird auf eine feste Matratze gelegt, die fracturirte Extremität auf beiden Seiten durch Sandsäcke unterstützt und auf dieselbe 10—12 Tage lang kalte Umschläge applicirt. Während dieser Zeit gleichgültig, wie die Bruchenden zu einander stehen. Wenn prov. Callus sich gebildet hat, lassen sich die Knochen leicht entweder auf einmal oder allmählich in die normale Stellung

1) Virchow-Hirsch 1 c. 1874 II p. 457

zurückführen. Nach 6—7 Tagen weiterer Ruhe kann Patient mit leichten Pappschiene versehen auf Krücken umhergehen.

106. (20) (Aerztlicher Bericht des k. k. allg. Krankenhauses zu Wien vom Jahre 1877. Wien 1878 p. 52.)

Durch Fall über Treppen Doppelbruch mit Risswunden am Kopfe und Contusion am Thorax. 22 andere Femurfracturen in demselben Jahre.

107. (21) [**35.** (23)] (Charité-Annalen IV. Jahrg. 1877. Berlin 1879 p. 571.)

W. S., Hospitalit, 64 Jahre, 22. 6. Sprung aus dem III. Stock. Besinnungslos auf die Abtheilung. Aus Mund und Nase floss Blut. Humerus in seiner Mitte mehrfach fracturirt, Radius in seinem unteren $\frac{1}{3}$ in viele Stücke zerbrochen, rechtes Ellenbogengelenk geschwollen; ferner anscheinend quere Fr. des linken Oberschenkels in seiner Diaphyse, ausserdem Fr. seiner unteren Epiphyse. Die linke Patella in Stücke zerbrochen, die rechte desgl. Patient sehr unruhig. Puls klein, frequent. Nach und nach legt sich die Unruhe. Athmen stertorös, sehr frequent, Temp. 38,9°. 36 Std. nach der Aufnahme Exitus. Section: Dura mater innen mit eitrigen Massen bedeckt, über rechtem Hinterhauptslappen etwas flüssiges Blut. Basisfractur. In beiden Frontallappen eine Zermalung von Gehirnmasse. Arterien der Basis atheromatös. An den Temporallappen verschiedene oberflächliche blässbräunliche gelatinöse Erweichungsherde. Pia eitrige Infiltration. In Hirnhöhlen, besonders in den Hinterhörnern, eine mit Eiterflocken durchsetzte Flüssigkeit. Muskulatur d. l. Fem. mit Blutextravasaten ganz durchsetzt, rechtes Knie- und Ellenbogengelenk mit Blut prall gefüllt. Bruch der unteren Epiphyse d. l. Fem. ein Splitterbruch.

108. (22) [**191.** (16)] Centralblatt für Chirurgie VI. Jahrg. 1879 p. 756. Jahresbericht über die im Jahre 1878 im Knappschafflazareth zu Neuenkirchen behandelten chirurg. Fälle von Dr. Fueller.)

4facher Bruch der linken unteren Extremität, des Unterschenkels in der Nähe des Fussgelenks, Comminutivbruch in der Nähe des Kniegelenks, 2facher Bruch des gleichseitigen Oberschenkels, Wunde am Damm, welche die vordere Afterwand 6 cm hoch durchtrennt, durch den Levator ani in die Unterleibshöhle dringt, Ablösung der Haut in der Inguinalgegend und am oberen inneren Theil des Fem. von ihrer Unterlage, grosses schwappendes Blutextravasat auf dem Rücken. Drainage, genaue Naht des Afters, permanente Irrigation mit Thymol, Spaltung des Blutsackes, spätere Auslösung der Kniescheibe wegen Phlegmone zwischen den Oberschenkelmuskeln, welche mit dem Gelenk communicirte. Kniescheibe an der Gelenkfläche rauh, ein Stück derselben abgesprengt; vollständige Heilung, freilich mit ankylotischem Gelenk.

109. (23) (Aerztlicher Bericht des k. k. allg. Krankenhauses zu Prag vom Jahre 1879. Prag 1881. p. 166.)

27jähriger Finanzaufseher J. W. Sturz vom I. Stock. Oberschenkel in 2 Stellen gebrochen: 1) in der Mitte, 2) tiefer unten direct ober den Condylen. Haemarthros genu. Burggravescher Watteschienenverband. Callus sehr reichlich. Heilg. mit Verkürzung von $1\frac{1}{2}$ cm.

110. (24) (Zeitschr. f. Wundärzte und Geburtshelfer XXXV. Bd. III Heft. Winnenden Württemberg 1884.) (Müller: Luxation des linken Oberschenkels im Hüftgelenk nach innen und unten, auf d. Foramen ovale und Doppelfr. des rechten Oberschenkels.)

2. 9. 1880 34jähriger Steinbrecher Tags zuvor von hinten her durch Erdmassen und Steine vollständig verschüttet, von seinen Mitarbeitern nach Freimachung des Kopfes an den Armen herausgezogen, ohne die auf dem Körper liegenden Erdmassen zu entfernen. Folg. Verletzungen: Im Gesicht Quetschwunde; der rechte Oberschenkel 1) über der Mitte 2) zwischen oberem und mittlerem $\frac{1}{3}$ doppelt gebrochen, stark verkürzt und angeschwollen, Luxation des linken Oberschenkels nach innen und unten auf d. For. ovale. Heilg.

111. (25) (Städt. allg. Krankenhaus im Friedrichshain.)

G. G., 26jähriger Brauer, aufg. 13. 11. 1879. Dem Pat. fiel heute früh ein grosses, schweres Fass auf linken Fem. Gonorrhoe. Linker Femur stark geschwollen (bis unterhalb des Kniegelenks), prall schwappende Fluctuation. Starker Erguss im Kniegelenk, 1) Querbruch direct über dem Gelenk, Schrägbruch über der Mitte. Extension am Unterschenkel 15 Pfd. 22. 11. Erguss im Kniegelenk noch ziemlich prall. Extension 25 Pfd. 12. 12. Beide Fr. ganz fest (29 Tage). T Schiene. 20. 12. Patient steht auf. 9. 1 geheilt entl.

(ibid.)

112. (26) K., 20jähriger Arbeiter, aufg. 24. 1. 1881, vorn vom Wagen gefallen und überfahren. Fr. des linken Oberschenkels in der Mitte doppelt in Abständen von 1 Hand breit. Sehr starke Schwellung, Contusion der Haut, erhebliche Dislocation ad longit. et ad periph. Extension 20 Pfd. Quetschwunde am rechten Seitenwandbein, antis. Verband ohne Naht. 20. 2. feste Consolidation der Fracturen ohne Dislocation. Patient steht auf. 19. 4. wegen Steifigkeit im Knie noch lange nachbehandelt. Geheilt entlassen.

(ibid.)

113. (27) W. S., 13jährig, aufg. 9. 5. 1881. Sturz beim Turnen 15' herab von einer Stange, fiel mit linkem Bein auf einen nebenstehenden Barren. Doppelfr. des linken Femur: 1) zwischen mittlerem und unterem $\frac{1}{3}$; 2) dicht unter den Trochanteren. Starke Dislocation. Mittelstück nach aussen verschoben. Verkürzung 5 cm. Extension. Dislocation durch schwere Sandsäcke ausgeglichen. 14. 5. Dislocation und Ver-

kürzung vollkommen geschwunden. 24. 6. Fractur consolidirt; an Krücke Gehversuchen. 18. 7. geheilt entlassen. Gang am Stock ziemlich sicher. Keine Verkürzung.

(ibid.)

114. (28) H., 27jähriger Bauwächter, aufg. 16. 7. 1882. Fall aus IV. Etage. Anscheinend leblos eingebracht. Linkes Femur gebrochen: 1) im oberen $\frac{1}{3}$; 2) dicht über dem Knie splittig. Cpl. Splitterfractur beider Malleolen links mit weiter Eröffnung des Fussgelenks und Zerreiſung der Weichtheile an der Vorder- und Aussenseite desselben. Fractur des linken Vorderarms. 5. Quetschwunde am Damm und am Kinn. Therapie. Fractur des Fussgelenks: weite Incisionen. Wundemphysem: zahlreiche Incisionen am ganzen Unterschenkel. Schienenverbände der übrigen Fracturen. Excitantien. 17. 7. die ganze Nacht geschrieen, benommen. 18. 7. Pat. ruhiger. Puls und Kräfte gut. Temp. normal. 23. 7. Blutspeien. Ergotinjectionen. Eis. Abends: Blutung hat aufgehört. 24. 7. Fieber. Kräfte nehmen sehr ab, bis 29. 7. $38^{\circ}.7-39^{\circ}.s$. 29. 7. Exitus.

(ibid.)

115. (29) Bertha H, 23jährige Näherin, aufg. 13. 4. 1884. 1 Stock hoch herabgesprungen; Angabe des Grundes verweigert. Gequetschte cutane Wunde am Kinn. Rechte Oberschenkel gebrochen: 1) im mittleren $\frac{1}{3}$, schräg nach unten innen, 2) im unteren $\frac{1}{3}$ quer gesplittert. Dislocation des obersten Fragments nach aussen und etwas nach vorn, des untersten nach hinten. Geringer Erguss ins Kniegelenk. Hochgradige Schwellung des Oberschenkels. Eisblase. Desinfection, Sublimatumschläge. Extension. Kissen und seitliche Sandsäcke zur Fixation des Fem. In ersten Tagen — $38^{\circ}.9$. 26. 5. Fr. an beiden Stellen geheilt. Extension entfernt. Verkürzung 2 cm, geringe Dislocation zum oberen und mittleren Fragment (ad latus). Oberflächlicher Decubitus am Hacken. Sublimatumschläge. Massage, Electricität, Bäder. 18. 6. geheilt entlassen.

116. (30)—119. (33) (Drecker, Statistik der Fracturen, welche 1876—1881 in den Gebieten des Märkischen Knappschaftsvereins vorgekommen sind. Köln 1882.)

Jahrgang 1876/77 3 Doppelfracturen des Oberschenkels.

Jahrgang 1877/78 1 Oberschenkelbruch, Schenkelhalsbruch, Rippenbrüche.

120. (34) [137. (3)] (Cases in Indian practice. Under the care of Surgeon J. M. Jackson, 2nd Battalion Madras Artillery, centre Division, St. Thomas's Mount. Reported by Assistant-Surgeon J. T. Fraser, M. B. etc. etc. 2nd Battalion Artillery.)¹⁾

1) The Lancet 1859. II. p. 507.

Cx., aged forty, coolie, was admitted on August 15th, 1856, having fallen of a bridge. In left leg, simple fracture of tibia at junction of lower and middle thirds; again at upper third, just below tubercle for attachment of lig. patellae; simple fracture of fibula in upper third; stellate fracture of patella; fracture of femur just above condyles, and again at junction of middle and upper third. In right leg, simple fracture of tibia about centre; and in left arm, simple fracture of ulna — in all eight fractures, counting the patella as one. The fractures were reduced. The left leg: ordinary long splint down the outer side. Right leg and arm: ordinary short splints, the limbs steadied with sand cushions where support was needed. The left limb was three inches and a half shorter than the right. Sept. 7th. The limb to be placed in a Mc Intyre's splint, and laid „flat”, so as to give the lower fracture of the femur a chance of uniting. 10th Ulna united firmly. 18th Right tibia united. Oct. 1st — Both fractures of left tibia and that of left fibula united, also the upper fracture of the femur; osseous deposit has been freely thrown out about the patella and knee-joint, and ankylosis must be expected. 15th: The patient is able to move about with couches. The fractures are all united, except that of the lower end of the femur, which, in the ankylosed condition of the limb, is found to be a great advantage, as it admits of a little flexion and extension, and yet is sufficiently strong not to give way laterally. Nov. 20th 56: one inch of shortening exists in the limb, the man is able to walk with crutches quite easily.

(Siehe auch unter Tibia.)

121. (35) Leisrink, Studien über Fracturen. Archiv f. klin. Chir. Jahrg. 1872 p. 446.

1867. 25jähriges kräftiges Dienstmädchen; im 4. Monat schwanger, durch Fall vom Dache: Bruch des rechten Schulterblattes durch die Spina. Bruch des rechten Oberarms unt. $\frac{1}{3}$. Bruch des rechten Oberschenkels doppelt; 1) a. d. ob., 2) a. d. unt. Grenze des mittleren $\frac{1}{3}$ mit einer Wunde an der unteren Grenze, aus der starke venöse Blutg. Quetschung des Gesichts. Oberarm in Schienenverband bis Mitella. Oberschenkelbeckengypsverband mit Fenster für die Wunde, nachdem im Schneider-Mennelschen Apparat die Reposition erfolgt. 20. Tag Wunde heil. 24. Tag Verband entfernt. Hagedorn 42. Tag. Fr. d. Oberarms heil. 71. Tag Hagedorn entfernt, nur noch geringe Beweglichkeit. 84. Tag Gehen mit Krücken. 106. Tag Bruchenden fest. 140. Tag Partus. Von jetzt ab schleichende Metro-Peritonitis. 209. Tag geheilt entl. Ein wunderbar zähes Leben. 4 Fracturen, darunter 2 Oberschenkelbrüche. Dabei Graviditas und alle Knochen heilen pompös. Dann noch eine Geburt mit schleichender Metro-Peritonitis und Alles gut durchgemacht.

122. (36) (Bericht der k. k. Krankenanstalt Rudolphstiftung vom Jahre 1880. Wien 1881.)

V. H., 27 jähriger Knecht, aufg. 14. 8. 1880. Im Schlaf Hufschlag an rechten Oberschenkel. R. untere Extremität nach aussen rotirt und verkürzt. Oberschenkel vorn i. d. Mitte eine quere $1\frac{1}{2}$ cm lange Wunde. Femur an zwei Stellen gebrochen: 1) Grenze d. unt. und mittl. $\frac{1}{3}$; 2) in der Mitte, beide quer. Wunde am oberen Fragment. Temp. $38^{\circ},0$. Vbd. nach Lister. 4 Schienen. Extension 23. 8. Temp. $36^{\circ},8$. Patient auf einen modificirten Taylor (mit Petit'schem Stiefel) gelegt (bis 17. 9.).

17. 9. 4 Pappdeckelschienen. 30. 9. 80 entlassen. Fragmente fest, umfangreicher Callus. 2 cm Verkürzung.

123. (37) (Aerztlicher Bericht des k. k. allg. Krankenhauses zu Prag vom Jahre 1880. Prag 1882 p. 148.)

N. F. 18jähr. Tuchmacher 26. 1., hochgradig abgemagert mit ausgedehnten Decubitusgeschwüren am Kreuzbein und an den Spinae ant. sup., Fussknie und Hüftgelenk beider Extremitäten vollkommen anchylosirt. Die Extremitäten zu einander in O-Stellung. Links Oberschenkel i. d. Mitte gebrochen. Fragmente nach aussen dislocirt, rechts Oberschenkel doppelt gebrochen: 1) ob. $\frac{1}{3}$, 2) unt. $\frac{1}{3}$; das mittl. Stück mit dem unt. Ende nach vorn unten, mit dem ob. nach hinten unten gelagert. Um dasselbe herum ausgebreitete Vereiterung mit Durchbruch nach aussen. An der Durchbruchsstelle ragt der Knochen hervor. An beiden Extremitäten abnorme Beweglichkeit. Später Vereiterung auch links an der Fracturstelle. 8 Woche vorher von einer rotirenden Spindel erfasst und herumgeschleudert. 2. Tag Gypsverband bis zur Hüfte, blieb 3 Wochen liegen, dann II, der 5 Wochen lang. Vorsichtige Streckung mit Volkmann'scher Extension. Sodann Dysenterie.

124. (38) Aerztlicher Bericht des k. k. allg. Krankenhauses zu Prag vom Jahre 1881. Prag 1883 p. 249.)

K. F. 36jähr. Kutscher 3. 3. 81. Die r. untere Extremität um 5 cm kürzer. Femur 1) über den Knorren quer, 2) i. s. Mitte schief gebrochen. An der letzteren Bruchstelle eine 3 cm lange klaffende Wunde an der Innenseite des Femur. Von einem mit 16 Centnern beladenen Wagen überfahren. 4. 3. Desinfection, Lister's Vbd. Darüber Watteschienenverband. Verlauf fieberfrei. 18. 7. geheilt mit $1\frac{1}{2}$ cm Verkürzung.

125. (39) (Dr. Busch in Gera, briefliche Mittheilung.)

F. K., 54jähr. Handarbeiter, fiel am 10. 5. 82 von dem Bodenraum einer Scheuer. Fr. der Patella quer. Fr. des l. Femur: 1) cpl. schräg mittl. $\frac{1}{3}$, 2) Schenkelhalsbruch. Wunde stark blutend. Jodoformvbd. Pappkapselvbd., schleifendes Fussbrett mit schiefer Ebene, Extension 4 kg. Temp. bis 18. 5. $38^{\circ},0$ — $39^{\circ},2$. Correcturen der Bruchenden in ihrer Lage öfter nöthig bis Reposition definitiv gelang. 26. 5. Extension 6 kg. 20. 6. Wasserglasvbd. 1. 9. Vbd. abgenommen. Schenkelhalsbruch und Patellafr. geheilt Schiefbruch noch beweglich.

13. 10. auch dieser consolidirt. Verkürzung 2 cm. 5. 11. 82 entl. Geht an 2 Stöcken.

126. (40) (Städt. allg. Krankenhaus in Friedrichshain.)

A. Sch. 24jähr. Tischlerfrau, 30. 5. 82 auf. Sturz aus IV. Etage. Pat. schon früher wegen Psychose in einer Irrenanstalt. Pulslos, comatös. R. Femur 1) cpl. Splitterbruch i. d. Mitte, 2) cpl. ins Kniegelenk gehender Bruch des unt. Endes. Nicht cpl. Schrägbruch des l. Unterschenkels mit starker Dislocation der Fragmente. Quetschwunde links unterhalb der Mandibula. Aetherinjectionen, Sherry. Listerschiennenverband. 1 Stunde nach der Aufnahme Exitus. Section gerichtlich.

127. (41) (Charité-Krankenhaus 1884.)

W. M. 32jähr. Arbeiter. 6. 9. 84 auf. Sturz aus IV. Stock. Bei Bewusstsein, unruhig. Nase und Extremitäten kühl. Auf dem r. Scheitelbein eine Wunde, in der der Schädel von Periost entblösst zu Tage liegt. Fr. d. r. Oberarms im ob. $\frac{1}{3}$. Rechter Oberschenkel 2mal gebrochen; 1) Grenze zw. ob. u. mittl. $\frac{1}{3}$, 2) zwischen mittl. u. unt. $\frac{1}{3}$. 2. Bruchstelle cpl., Oeffnung durch Schnitt erweitert. Zwischen den beiden Fragmenten Weichtheile interponirt und zwar steht ein scharfer Knochenvorsprung in solcher Nähe der fühlbaren A. cruralis, dass die Gefahr der Anspießung nahe liegt. Kniegelenk stark geschwollen. Fr. des Malleolus int. dex. Kopfwunde Sublimat-compressen, Oberarm Middeldorpfscher Triangel, das Bein in Volkmann'scher Schiene. Cognac, Aetherinjectionen. Abends 7 Uhr Haut kalt, mit Schweiss bedeckt, Puls nicht zu fühlen, starke Unruhe, Pnt. redet irre.

Abends 8 $\frac{1}{2}$ Uhr Exitus. Section gerichtlich.

128. (42) (The New York Medical Record Dec. 25. 1880 Vol. 18. No. 26. p. 709. Presbyterian Hospital, New York, Service of Dr. Alfred C. Post, Case III.

Compound comminuted fracture of the femur and tibia. Amputation at the Hip-joint. — Delia Benson, aged twelve years. Admitted August 8, 1880. An hour and a half before her admission she had fallen from the front platform of a second Avenue horse-car, the wheels of which passed over her left lower extremity. Shock. The hemorrhage was very slight, and venous. Pulsation could be detected in the posterior tibial artery. There was a compound comminuted fracture above the middle of the femur; a T-shaped fracture through the articular end of the same, extending into the knee-joint, and breaking off the articular cartilages. There was, in addition, a depressed compound fracture of the upper third of the tibia. The soft parts of the thigh were crushed and mangled from a hand's breadth below the groin down to the knee, and the integuments of the upper part of the leg were also involved in the injury. The thigh had been bandaged firmly just below the groin to arrest the hemorrhage. Amputation at

the hip-joint. I performed the operation by the method recommended by Prof. Wm. H. Van Buren. Death from shock of the operation superadded to that of the injury. No autopsy was allowed.

129. (43) (Kriegschirurg. Sammlung des Friedrich-Wilhelms-Institutes X. A. 79. Katalog p. 61.)

Doppelfractur. Entfernt von der Treffstelle findet sich noch eine 2. Fractur. Linker Oberschenkel.

Das Präparat besteht aus der unteren Hälfte des linken Oberschenkels, von der oberen getrennt durch einen Bruch, welcher eine sehr unregelmässige Bruchlinie zeigt. Von ihr aus verlaufen 2 Längsfissuren nach abwärts, die eine, 7 cm lang, an der hinteren äusseren, die andere an der inneren Fläche des Bruchstücks. Ausser der genannten Fractur zeigt das Präparat noch eine zweite und zwar eine incomplete — einen Lochschuss — im oberen Theil des unteren $\frac{1}{3}$, bedingt durch directe Einwirkung des Geschosses, welches den Knochen in querer Richtung von aussen nach innen durchbohrt und aus der vorderen Wand desselben einen 9 cm langen, in der Mitte 2 cm breiten Splitter herausgesprengt hat. Dieser Splitter ist unter spärlicher Callusentwicklung wieder angeheilt. Das mittl. $\frac{1}{3}$ seines inneren Randes bildet die vordere Begrenzung der Austrittsöffnung des Lochschusseskanals. Von der Eintrittsöffnung gehen mehrere Fissuren nach oben und nach abwärts. Der innere obere Theil des Randes dieser Oeffnung ist in geringer Breite durch nekrotische Demarcation nahezu abgestossen.

Mohelinic vom Oest. Inf. Reg. No. 1 verw. am 3. 7. 1866, amput. am 15. 8. 1866, gestorben am 28. 8. 1866 an Pyämie in Lazareth zu Horic. (Stabsarzt Dr. Hahn.)

130. (44) (Heine, Die Schussverletzungen der unteren Extremitäten. Berlin 1866. p. 245.)

v. D., preuss. Sec. Lieutenant. 28. 3. Schuss in den rechten Oberschenkel. Einschuss handbreit über Kniegelenk an der inneren Seite. Femur zerschmettert. Kugel in der Tiefe der Weichtheile stecken geblieben. Patient stürzte zusammen, versuchte aufzustehen, stürzte nochmals nieder. Wie sich später herausstellte, Knochen an 2 Stellen gebrochen: 1) im unteren $\frac{1}{3}$, 2) im oberen $\frac{1}{3}$. Erstere Fr. wahrscheinlich vom Fall. Verschiedene Transporte des Verwundeten ohne entsprechenden Verhand. In den ersten Wochen 2 Incisionen in der Mitte des Fem.; 5. Woche Kugel unterhalb des Trochanter maj. ausgeschnitten. Planum inclin. dplx. Kataplasmen. Schmerzen gross. Befinden sehr schlecht. Schwellung beträchtlich, Eiterung profus. Durch die 4 Wunden 2 sich kreuzende Drains. Der dänische Arzt wünschte die Amputation, v. Langenbeck entschieden dagegen. Patient bald darauf in Behandlung eines anderen Arztes. Wasserbett aus Kautschuk, Unterschenkel in Lade mit Extensionsvorrichtung bei horizontal gestrecktem Beine fixirt. 12. 6. nach Hamburg in einer vollst., im Knie

stellbaren Drahtlose mit abschlagbaren Seitenwänden, Drains entfernt. Schmerzen dauerten an. Hochgradige Phlegmone mit beträchtlicher Spannung und Blasenbildung, mehr Eiter. v. Langenbeck dilatirte die Wundöffnung und extrahirte Reihe Knochensplitter. Anschwellung. 31. 8. nach Berlin. v. Langenbeck forcirte Streckung im Schneider-Mennel'schen Apparat. Verkürzung 5", liess sich reduciren auf 2 $\frac{1}{2}$ ". Im Gypsverband keine Schmerzen, Eiterung geringer. Befinden besser. 2 Mal Gypsverband gewechselt, 4. 11. weggelassen. Consolidation an beiden Fracturstellen erfolgt. Befinden sehr günstig. 21. 11. Aufstehen, erhöhter Schuh, zuletzt ohne Stock gehen möglich. 2 Wunden secernirten noch wenig Eiter, stiessen von Zeit zu Zeit kleine nekrotische Knochensplitter aus, auch jetzt noch nicht dauernd geschlossen, geniren indess wenig. Kniegelenk bis zu 140° beweglich. Nachkur im Bade, geht halbe Stunden ohne Anstrengung, steigt Treppen, Berge etc.

131. (45) Lazareth No. 6 zu Reutilly. Sächs. 106. Inf.-Reg., Soldat Karl Schwab aus Schönbronn Kreis Zwickau, 11. 10. 49. Doppelfr. d. Femur, Zugangstag 1. 12. 70. Abgangstag 14. 12. 70 in die Heimath entl. Reserve-Lazareth, Homburg v. d. H. 17. 2. 71.

132. (46) Feldlazareth No. 4 G. C. zu St. Ail. Kaiser-Alex.-Garde-Gren.-Reg. No. 1, 4. Comp., Grenadier Joh. Markus Schuss durch rechten Oberschenkel, doppelte Schussfractur Gravelotte. 20. 8. 70 Zugang. 5. 10. 70 Abgang Tod.

133. (47) Feldlazareth No. 4. IV. Corps zu Villers Le Bel. Herzogl. Anhalt. Inf.-Reg. No. 93. Musketier Andreas Müller aus Neundorf, Bernburg; Anhalt. Doppelschussfractur d. l. Oberschenkels. 24. 9. 70 Zugang. 12. 1. 70 Abgang Tod.

134. (48) (Medicinisches Correspondenzblatt des Württembergischen ärztlichen Vereins Bd. XLI, No. 22, 24. 8. 71 p. 169.) (Mittheilungen aus dem Ludwigsburger Reservehospital.)

Westfälischer Füsilier Noack, zugew. 22. 8., verw. 6. 8. 70 (Abthlg. Oesterlen), dem eine jammervolle Lage und heillose Verwundungen die allg. Aufmerksamkeit und Theilnahme zugewandt hatten. Nicht geringes Interesse hat der Fall für die Aerzte dadurch, dass die grosse Zahl von gleichzeitigen Wunden den Armen zu einem pathologisch-anatomischen Cabinetstück gemacht hat. Ausserdem gehört er vielleicht zu denen, die vor eine internationale Jury gebracht zu werden verdienen: Der l. Oberschenkel 3fach gebrochen, blos eine Eingangsöffnung und statt einer Kugel 20—30 Bleispäne. Wer sollte da nicht an eine Ladung mit gehacktem Blei oder an eine mit explosibler Masse versehene Kugel denken? Vermuthen musste man es, aber man konnte es nicht beweisen, da keine Spur einer explodirenden Zündmasse vorhanden war, welche als einziges sicheres Zeichen gelten kann. Ausserdem Streifschuss am l. Oberarm und tiefer Weichtheilschuss am r. Oberschenkel. Die Schussöffnung führte hier in einen langen Gang und Jauche-

herd, aus dem Projectil entfernt wurde. Femur k. Verletzg., dagegen die Kugel an 2 Seiten breit und platt gedrückt und im Längendurchmesser um die Hälfte verkürzt, letztere also wahrscheinlich 1 oder 2mal aufgeprallt und ricochettierend in Femur gedrungen. L. Oberschenkel: unter grossem Troch. starke Knickung des Gliedes mit der Spitze nach aussen. Grosse Jauchehöhle. Reinigung sehr schwierig wegen Schmerzen. Jede Operation verweigert. Einfache Lagerung in der Drahtgasse. Tod an Erschöpfung und Schwäche am 48. Tage. Obduction: L. Hüftgelenk in Jaucheherd mit hereingezogen. Theils frei in der Gelenkhöhle, theils in der Gelenkspfanne eingebettet, theils längs dem Schenkelhals frei in der Jauchehöhle liegend 20—30 Bleispäne von Groschen- bis Sandkorngrösse. Oberschenkel 3fach gebrochen: 1) schräg unter gr. Troch. von oben innen nach unten aussen; 2) an das freie Ende dieses ob. Fragments legen sich schräg herüber von innen nach aussen die $2\frac{1}{2}$ Zoll lange äussere Wand des Femur und zahlreiche kleinere Knochensplitter, welche die hintere, vordere und innere Wandung der Markhöhle darstellen; 3) zu dieser das 2. Bruchfragment darstellenden Knochenpartie stumpfwinklig mit Spitze nach aussen gestellt, ist die untere Masse des Femur, welcher aber an der Grenze zwischen ob. und mittl. $\frac{1}{3}$ des Schaftes abermals und zwar quer gebrochen ist. An dieser Bruchlinie am unt. und ob. Fragment Spuren von Knochenneubildung in Form flacher gestreifter Exostosen, dagegen in der Umgebung der oberen Fragmente nicht die mindeste Knochenneubildung.

Tibia

27 Fälle: subcutan 13, ohne Angabe 2, complicirt 12.

135. (1) Bruns, Die allg. Lehre v. d. Knochenbrüchen I. p. 112. Fig. 52.)

Geheilte Doppelbruch der Diaphyse der Tibia 1) mittl. $\frac{1}{3}$ schräg, 2) unt. $\frac{1}{3}$ schräg.

136. (2) (Sammlung des städt. Krankenhauses zu Dresden.)

Zweifache Fr. d. l. Tibia, ein etwa $3\frac{1}{4}$ “ langes Fragment i. d. ob. Hälfte derselben abtrennend; beide Fracturen sind schräg, mit einiger Dislocation geheilt. Die unt. Fr. verwandelte sich in eine Pseudarthrose, welche von Zeis durch Resection beider Fragmente zur Heilung gebracht wurde. Die Fibula nur einmal, entsprechend d. ob. Fr. gebrochen und in Dislocation geheilt. Von einer 43jähr., etwa $1\frac{1}{2}$ Jahre nach der Verletzung gestorbenen Frau.

137. (31) [120. (34)] (Cases in Indian practice. Under the care of Surgeon J. M. Jackson, 2nd Battalion Madras Artillery, centre Division, St. Thomas's Mount. Reporter by

1) Gurlt l. c. I. p. 61. Fig. 39.

Assistant-Surgeon J. T. Fraser, M. B. etc. etc. 2nd Battallion Artillery.)¹⁾

Cx—, aged forty, coolie. Aug. 15th. 1856. Severely injured by the falling off a bridge. In left leg, simple fracture of tibia at junction of lower and middle thirds; again at upper third, just below tubercle for attachment of ligamentum patellae; simple fracture of fibula in upper third; stellate fracture of patella; fracture of femur just above condyles, and again at junction of middle and upper thirds. In right leg, simple fracture of tibia about centre; and in left arm, simple fracture of ulna (?). Nov. 20th 1856 the man is able to walk with crutches quite easily.

Genauere Krankengeschichte siehe unter Femur.

138. (4) (H. Leitrink l. c.)

1867. 50jähriger Mann. Doppelbruch d. r. Unterschenkels durch Fall: 1) i. d. Mitte d. Tibia, 2) durch die Malleolen. Gypsvbd. Consolidation in 54, Entl. in 70 Tagen.

139. (5) (Leitrink l. c.)

1867. 42jähriger Mann. Doppelbruch d. l. Unterschenkels: 1) Tibia i. d. Mitte, 2) durch die Malleolen. Keine Dislocation. Schweb. Consolidation in 54, Entl. in 65 Tagen.

140. (6) (Leitrink l. c.)

1867. 33jähriger Manu. Doppelbruch d. r. Unterschenkels: 1) Tibia i. d. Mitte, 2) im Malleolus gebr. Verkürzung nur 3 cm. Schweb. Wasserglasverband. Consolidation in 125, Entlassung in 135 Tagen.

141. (7) (Leitrink l. c.)

1868. 23jähriger Zimmergeselle. Doppelfractur der r. Tibia: 1) 6 Fingerbreit unterhalb der Spina, 2) 2" unterhalb dieser Stelle. Dislocation gering, Fibula fest. Doppelbruch. Schweb. Consolidation in 40 Tagen, Entlassung in 117 Tagen. Sehr geringe Callusbildung.

142. (8) (Santesson, Fall af uteblifven Kallusbildning vid ett underbensbrott. Hygiea Sv. läk. Sällsk. förh. S. 117.)

6j. Knabe, Ende Juli 1869, Fr. d. l. Femur, eine zweite des ob. $\frac{1}{3}$ d. r. Tibia, eine dritte des Crus (sowohl Tibia als Fibula) weiter unten. Letztere sehr schräg. Cutis so stark contundirt, dass sie beinahe gangränescirt hätte. Die beiden ersten Fracturen heilten gut, die letzte gar nicht. Am Schlusse des Jahres noch ganz beweglich ohne Callus. Resection 18. 3. 70, Abstand zw. Fragmenten mehr als 1 cm mit Bindegewebe und einer dicken Muskellage ausgefüllt. Die beiden Fracturenden erweicht und fett degenerirt, Corticalsubstanz weiche papierdünne Schicht. Fr. d. Fibula geheilt. Resection aufgegeben. Amputation. Heilung ohne Hinderniss.

143. (9) (Charité-Annalen II. Jahrgang 1875. Berlin 1877 p. 451.)

1) The Lancet 1859 II. p. 507.

2) Virchow-Hirsch, Jahresbericht für 1870 II. p. 570.

W. L. 14jähr. Malerlehrling. Aufg. 20. 3. 76 5 Std. nach der Verletzung. Ueberfahren von einem schweren mit Kohlen beladenen Wagen. Schrägbruch d. l. Femur zw. mittl. und ob. $\frac{1}{3}$. I. d. Mitte d. Fem. innen $1\frac{1}{2}$ cm lange Wunde, durch welche das untere Bruchstück herausgetreten war. Geringe Blutung: 1) I. d. Mitte d. r. Tibia eine Querfractur, 2) ihr Malleolus abgebrochen. Desinfection, Salicyl-Juteverband. Heftige Schmerzen im l. Femur. 2 Tage Gypsvbd. K. Klagen mehr. Höchste Temp. (4. Tg.) $38^{\circ},4$. In der 5. Woche Wunde vernarbt. Die Doppelfr. d. r. Tibia verheilt; die Oberschenkelfr. noch nicht consolidirt. Verkürzung 3 cm. Streckapparat. Contraextension durch einen mit Wasser gefüllten Gummischlauch. Nur leichter Zug vertragen. 1. 7. geheilt entl. Verkürzung $1\frac{1}{2}$ cm.

144. (10) (E. Kuester, 5 Jahre im Augusta-Hospitale. Berlin 1877 p. 255.)

F. S. 31jähr. Dreher. Aufg. 14. 12. 74. Von bedeutender Höhe gefallen. Beide Unterschenkelknochen zerbrochen, die Tibia 2mal, ungefähr zw. ob. und mittl. $\frac{1}{3}$. Heister'sche Beinlade. 17. 12. 74 und 2. 1. 75 Gypsverbände. Abnahme am 13. 2. Bruchstelle federt noch. Magnesitverband, mit welchem Patient am 14. 2. 75 entlassen. Den Verband macht er sich zu Hause ab und ging umher. 2. Aufnahme 11. 6. 75. Starke Verkrümmung an den unteren Bruchstellen, erhebliche Verkürzung, enorme Callusbildung. 11. 6. Zerbrechen des Callus, was bei Steigerung der Winkelstellung ohne zu grosse Schwierigkeiten gelang. Gypsvbd. 6. 8. 75 geheilt entlassen.

145. (11) (Drecker Knappschaftslazarethe etc. l. c.) Jahrgang 1878/79.

1 Doppelbruch d. Tibia mit Bruch der Fibula.

146. (12) (A. Steinhausen, Inaug. Diss. l. c. p. 14.)

Von 22 im Jahre 1880 beobachteten Fällen, in denen beide Unterschenkelknochen betroffen waren, in einem Fall die Tibia an 2 Stellen fracturirt. Heilung.

147. (13) (Annales de l'Université de Bruxelles. Tome prem. 1880. Bruxelles 1880 p. 11.) (Obs. VII.)

Fracture de la jambe gauche. Caron, Charles, charretier, âgé de 31 ans. Entré le 27 avril 1878. Les deux os de la jambe sont fracturés. Le tibia est rompu en deux endroits. Gonflement considérable. Réduction difficile des fragments. Application immédiate du bandage amidonné, dans lequel on fait entrer quatre lanières de zinc, une antérieure, une postérieure et deux latérales. A la fin de la sixième semaine, l'appareil est enlevé. Il n'existe presque pas de cal externe, mais la consolidation n'est pas parfaite. Dans les cas de ce genre, M. Deroubaix a l'habitude de maintenir encore le blessé dans son lit, le membre laissé découvert et simplement appuyé sur un coussin. 5. 7. on permet au malade de marcher en s'aidant de

béquilles. 12. 7. Le malade marche sans soutien. La consolidation est parfaite et cependant il n'existe aucun cal externe.

148. (14) (Charité-Krankenhaus Berlin 1882.)

W. Sch., Dienstmann, 42 jährig, aufg. 16. 12. 82. Heute fiel ihm eine Kiste, welche ein Klavier enthielt, auf den l. Unterschenkel. L. Unterschenkel und Kniegelenk ödematös. Die Tibia ist 2 mal gebrochen. 1) i. d. Mitte, 2) 3 Querfinger unterhalb des Kniegelenks. Das Bruchstück ist etwas seitlich und hinten gedrängt. Fibula i. d. Höhe der 2. Fr. ebenfalls gebrochen. Drahtthöse, Eisblase. 17. 12. Gypskataplasma. 18. 12. 38°, 19. 12. 38°, Puls 100. Leichter Icterus. 20. 12. Bruns. Icterus nachgelassen. 13. 2. Gypsvbd. abgenommen. Starker Callus, gute Consolidation. 22. 2. Geh. entl.

149. (15) (ibid. 1884. Bardeleben'sche Athlg. Stabsarzt Dr. Düms.)

L. B., 44jähriger Arbeiter, aufg. 31. 1. 84. Gestern auf dem Rinnestein, nicht in demselben mit r. Fuss umgeknickt, fiel in denselben. Wunde über l. ob. Augenhöhlenrand, r. Fuss pronirt, fast rechtwinklig. Unterschenkel geschwollen. A. d. Grenze d. ob. und mittl. $\frac{1}{3}$, sowie a. d. Gr. des mittl. und unt. $\frac{1}{3}$ deutliche Crepitation. Man fühlt hier dicht unter der Haut ziemlich scharf und spitz das ob. Bruchstück der Tibia, was etwas nach innen deviiert. Gypsvbd. nach Pirogoff mit Scultetschen Gypslongetten. 31. 1. 38°, Puls 108, grosse Schmerzen. 15. 2. neuer Gypsvbd. (Ende fehlt.)

150. (16) (British Medical Journal 1859. Nov. 5. p. 885. St. George's Hospital.)

(Under the care of Prescott G. Hewett, Esq.)

George P., aged 29, a lamplighter, was admitted on Aug. 19th on account of extensive injuries from the explosion of a gas-meter, which was in the same room with him. It appeared from his account, that he had been projected through the ceiling, and had then dropped back into the room again, the pieces of the ceiling falling on him. On admission, there was a lacerated wound of the sole of the left foot, from which blood was pouring out in considerable quantity. The tarsal bones, and the lower half of the tibia were literally smashed to pieces; the head of the tibia was greatly comminuted; and there was a longitudinal fracture running down the centre of the bone for about two inches. There was also much blood in the knee-joint. The right tibia was fractured just below its head, and there was simple fracture of both bones of the left forearm. 6 hours after admission the left thigh was removed by the circular method. The simples fractures were put up in the usual way. Next day, he was found much better. When he left the house, on Oct. 26th, the stump had been healed for about ten days, and was very well strapped; and the simples fractures were consolidated.

151. (17) (Bulletins de la société anatomique de Paris. 1850 p. 196.)

M. Legendre, présente une fracture de l'extrémité inférieure du tibia et du péroné. Un homme tomba d'une hauteur de 15'. Il se releva, fit quelques-pas, et tomba de nouveau. On le porta à l'hôpital Ste. Marguerite. On trouva une large plaie à lambeaux sur le côté externe du coude-pied droit, une fr. de la malléole externe et une fr. de l'extrémité inférieure du tibia. Le cinquième jour il survint une hémorrhagie qui reparut les jours suivants; en même temps il se produisit un emphysème gangréneux de l'extrémité inférieure de la jambe; des phénomènes cérébraux fort graves empêchèrent de recourir à l'amputation; malgré cela, la mort ne survint que le vingtième jour. On trouve sur cette pièce: 1° une fracture transversale de la malléole externe immédiatement au-dessus de l'articulation péronéo-tibiale 2° une fr. transversale du tibia à 6 cm au-dessus de la mortaise. Le fragment inférieur est divisé dans toute sa largeur en trois ou quatre éclats et la fr. pénètre ainsi largement dans l'articulation; 3° enfin, la malléole interne est incomplètement fracturée à sa base; une fissure transversale occupe la table externe de cette apophyse et toute l'épaisseur de sa couche spongieuse; mais la table interne a résisté dans toute sa largeur.

152. (18) (Bericht des k. k. Krankenhauses Wieden vom Solarjahre 1863. Wien 1864. p. 226.)

G. J., 54jähriger Tagelöhner, 10. 5. überfahren, $\frac{1}{3}$ Stunde später aufgenommen. Doppelter Bruch des Schienbeins, einfacher des Wadenbeins l. Das mittlere Bruchstück des Schienbeins schief auf der Achse des Unterschenkels und am oberen und unteren Ende die Haut durchbohrt. Santerisches Brett. Auf die Wunden Charpie. Nach wenigen Tagen Schütteifröste, ausgebreitete Verjauchung des Bindegewebes mit Brand der Haut über dem mittleren Bruchstück, das sich auch immer mehr der Quere nach stellte. Heftige Schmerzen 3 Monate lang, Morphium. 30. 5. Haut über dem mittleren Bruchstück vollständig abgestossen und es lag nun das ganze mittlere $\frac{1}{3}$ (4") zu Tage. Mitte Juni Eiterung geringer, doch an verschiedenen Stellen Decubitus. 2 Tage Lorinersche Schwebel. 21. 8. blosliegende Knochenstück entfernt, ein Theil des hinteren Umfanges sammt der Beinhaut blieb zurück mit dem unteren Bruchstück fest verbunden, mit dem oberen nicht. 4 Linien entfernt. Zwischen diesen beiden Theilen keine knöcherne Verbindung. Eiterung nahm ab. Pat. erholte sich. Keine Schmerzen. Wunde Mitte Nov. vernarbt, mittleres Bruchstück mit dem oberen fest verbunden. Ende Nov. Petitsche Stiefel. Mittleres $\frac{1}{3}$ Knochen 2" stark. Verkürzung $\frac{1}{2}$ ".

153. (19) (British Medical Journal 1865. I. p. 6. Com-

pound comminuted fr. of leg, dislocation of femur, and fr. of acromion process: Recovery.) (Under the care of W. J. Lunn. M. D.)

Benjamin Morton, aged 20, was admitted July 22nd, 1864. He was a railway navy, and was engaged in making an embankment at cherry Burton, when a mass of earth fell upon him. The right tibia was fractured immediately above the ankle, and again 2" higher up; the fibula was also fractured 2" above the ankle, and there was a wound communicating with the fracture, from which there was some venous haemorrhage, but no protrusion of bone. The left femur was dislocated, the head of the bone being on the foramen ovale. There was also a transverse fr. of the left acromion process. A catheter was introduced, and half a pint of bloody urine drawn off. McIntyre's splint, the dislocation of the thigh then reduced under chloroform. He progressed rapidly, without a single bad symptom, and was discharged well on Oct. 7th.

154. (20) (Leisrink l. c. p. 439.)

1867. 38jähriger Mann, Fr. complicata des rechten Unterschenkels durch einen herabfallenden Stein. Bruch in der Mitte. Splitterbruch. Tibia liegt in der Grösse eines Thalers bloss. Dislocation bedeutend. Blutung mässig. Linker Unterschenkel im unteren $\frac{1}{3}$ einfach gebrochen. — Linker Unterschenkel in Drahtschiene. Rechter Unterschenkel in eine Schewe. Vom 5. Tage ab hohes Fieber. 6. Tag Frostanfall. 10. Tag Extraction eines grossen Splitters. Jauchung. Tod am 19. Tage unter Schüttelfrösten. Section: Pyämie. Rechtes Knie- und Fussgelenk katarrhalische Entzündung. Rechte Tibia 1) in der Mitte comminutiv gebrochen, 2) Längsbruch durch die inneren Knöchel. Fibula einfach und quer gebrochen. Die durchsägte Tibia zeigt eitrig Infiltrationen der Markhöhle.

155. (21) (Leisrink l. c. p. 441.)

1868. 19jähriger Mann. Cpl. Fr. durch directe Gewalt. Klaffende Längswunde über die ganze Diaphyse der Tibia. Doppelfr. der Tibia im oberem $\frac{1}{3}$. Drahtschiene. Verdünnte Carbolsäure. Von Anfang an hohes Fieber. Durchbruch mehrerer Abscesse. Delirien. Verjauchung. Am 14. Tg. Amputation eben oberhalb des Kniegelenks. Auch jetzt immer hohes Fieber. Erbrechen, schnell folgende Schüttelfröste. Subcutane Einspritzungen von Chinin ohne dauernde Wirkung. Tod am 36. Tage an Pyämie.

156. (22) (Bericht des k. k. Krankenhauses Wieden vom Solarjahre 1878. Wien 1879. p. 96.)

A. L., 36jähriger Bahnarbeiter, 28. 12. 1877 von einem beladener Eisenbahnwaggon überfahren. 5 Stunden später aufgenommen. Rechter Unterschenkel etwas über der Mitte abgängig. Der restirende Stumpf aus zermalmten Weichtheilen und splittrig gebrochenen Knochen gebildet. Rissquetschwunden an mehreren Fingern der linken Hand und am Kopfe.

II. Tag Amputatio femoris mit Blutsparung und Listerchen Cautelen, Ablatio superiostal. mit doppeltem Lappenschnitt im unterem $\frac{1}{3}$. Nach Lösung der Nicaïseschen Binde reichliche parenchymatöse Blutung. Eine spritzende Knochenarterie durch ein in das Lumen eingeführtes Catgutstückchen von entsprechendem Kaliber verstopft. Das Präparat ergab: Längsbruch der Tibia bis ins Kniegelenk, im Gelenk selbst Blut. Erst am 4. 3. mit einer Hülsenstelze am 67. Tage entlassen.

157. (23) (Archives de médec. navale. Tome vingt-cinquième. Paris 1876. p. 366. Hôpital maritime de Brest Clinique chirurg. de M. le prof. Gallerand. M. Bodet, aide-médecin.)

Le 22 Mai 1876, le nommé Mével, âgé de 41 ans, contre-maître charpentier au port du Brest, fut apporté à l'hôpital. Cet homme, en se rendant à son travail, en état d'ivresse, fit une chute de 10 mètres environ dans une des formes de l'arsenal. L'avant-bras du côté droit était fracturé, comminutivement à sa partie inférieure. Il existait au-dessus de l'artère radiale une petite plaie des téguments, par laquelle une hémorrhagie abondante s'était produite. La jambe du même côté présentait une fracture comminutive du plateau tibial et de la tête du péroné. Elle était le siège d'un épanchement sanguin considérable. Il existait enfin une très-petite plaie contuse du cuir chevelu au niveau de la bosse pariétale de ce côté. Elle fut réunie par première intention. La jambe gauche était fracturée comminutivement en deux endroits: 1° à la partie inférieure, immédiatement au-dessus de l'articulation tibio-tarsienne; 2° à sa partie supérieure, elle présentait, comme à droite, une fracture comminutive du plateau tibial et de la tête du péroné. Du côté du membre supérieur gauche, c'était plus grave encore: 1° fr. comminutive de l'avant-bras à sa partie inférieure; 2° luxation complète du coude en arrière. 3° luxation intracoracoïdienne de l'humérus; 4° fr. incomplète du col de cet os. Dans la luxation huméro-cubitale, tous les ligaments avaient été déchirés. Le moignon de l'épaule était complètement effacé en avant et en dehors, et l'acromion et la clavicule jaisaient une saillie très-aiguë sous les téguments. Enfin la tête se sentait en dedans et au-dessous de l'apophyse coracoïde. Les mouvements imprimés au corps de l'os déterminaient une crépitation très-manifeste au niveau du col, et néanmoins ces mouvements se communiquaient à la tête humérale. Excitation extraordinaire, anesthésie complète. Temp. 37°—38° (une seule fois). Le pouls était à 100—140. Huit jours après l'accident: la main gauche était froide, et l'avant-bras présentait un oedème notable. Les douleurs aussi se montraient dans ces parties, complètement indolores jusqu'à ce moment. Quinze jours après l'accident la consolidation de l'avant-bras droit est presque achevée, la plaie est complètement fermée. Dans la fracture du radius et du cubitus gauche, au contraire, aucun travail de réparation ne s'est encore produit. 19 juin eschares au sacrum et au niveau de l'angle inférieur de l'omo-

plate du côté droit. 24 juin La température monta jusqu'à 40°. Du 9 au 15 juillet les forces du malade, épuisé par l'abondance de la suppuration, décroissaient rapidement. 15 juillet: L'amputation fut jugée nécessaire et pratiquée.

Pendant les premières heures après l'opération, le blessé présenta de remarquable un abaissement de la température qui descendit à 35°. 17—20 juillet: frisson.

24 juillet Mort. Autopsie: Jambe gauche. La fracture siège à quelques centimètres plus haut que du côté opposé; elle est presque transversale, et séparé tout le plateau du tibia du reste de l'os immédiatement au-dessus du tubercule du jambier antérieur. Le fragment supérieur est divisé lui-même en trois ou quatre fragments. Deux lignes de fractures sont intra-articulaires et séparent complètement la partie antérieure des deux cavités glénoïdes. De ce côté, la tête du péroné, a été littéralement broyée; tout ces petits fragments, réunis, forment un massif osseux considérable qui s'élève au-dessus de l'interligne articulaire. On n'a pas examiné la fracture sous-malléolaire ni celle de l'avant-bras. Ces fractures étaient, d'ailleurs, consolidées d'une façon très-régulière.

158. (24) (Aerztlicher Bericht d. k. k. allg. Krankenhauses zu Prag vom Jahre 1880. Prag 1882 p. 155.)

W. M., 56jähriger Tischler, 19. 12. mehrere kl. Risswunden an d. Vorderfläche d. r. Unterschenkels, bedeutendes Blutextravasat. Die Haut schmutzig bräunlich-roth gefärbt bis über das Knie hinauf. Tibia mehrfach gebrochen. Die Markhöhle der unt. Hälfte zerstört. Das Fussgelenk eröffnet. Die Fibula ebenfalls fracturirt. Die Musculatur der Vorderfläche gerissen, ebenso die grossen Gefässe. In der Nacht auf der Strasse vorgefunlen. Jedwede Angabe verweigert. 19. 12. Operation nach Gritti. Heftige Delirien. Vordere Lappen gangränescirte. Tod 7. 1. 1881.

159. (25) (Bulletins de la Société anatomique de Paris 1858 p. 63.)

J. L., âgé de cinquante-sept ans, est entré le 2 janvier 1858 à l'hôpital Lariboisière. Cet homme étant ivre est tombé de sa hauteur sur le trottoir. On constate l'existence d'une fracture au niveau du tiers inférieur du tibia droit; il existe fort peu de déplacement; toute le fragment supérieur fait une légère saillie au dedans et en avant. On voit une plaie assez petite communiquant avec le foyer de la fracture. Emphysème s'étendant presque jusqu'au genou. Appareil de Scultet. Trentes sanghues au pli de l'aîne. Delirium tremens. Camisole de force. Laudanum à haute dose. Au bout de 48 heures, le delirium a complètement cessé. Les jours suivants, il se manifeste une péritonite à laquelle le malade succombe le 11 janvier. Autopsie: Il n'y avait point de pus au siège de la fracture ni dans l'articulation tibio-tarsienne. Le tibia présente, une double fracture: l'une située au tiers inférieur, et l'autre placée tout à fait

à l'extrémité inférieure de cet os. Les deux fragments de la fracture supérieure représentent chacun un V; le fragment supérieur représente un V plein dont la pointe est dirigée en bas; le fragment inférieur représente un V ouvert qui reçoit le V plein du fragment supérieur.

En outre du sommet du V qu'offre le fragment inférieur, part une fêlure qui s'étend jusqu'à l'autre fracture du tibia. Les deux fragments de cette seconde fracture représentent aussi un double V, mais celui du fragment supérieur est ouvert et reçoit celui du fragment inférieur, qui est plein. Ce dernier fragment est petit, il a pour base la partie postérieure et externe de la surface articulaire du tibia. On trouve une péritonite localisée en arrière de la paroi antérieure de l'abdomen. Les circonvolutions intestinales adhèrent entre elles; le péritoine est tapissé par des fausses membranes. Il y a épanchement d'un liquide séro-purulent mêlé à des flocons blancs verdâtres.

160. (26) (Bulletins de la Société anatomique de Paris 1858 p. 513.)

L., ouvrier maçon, âgé de 30 ans. Il se trouvait dans une cave d'un hôtel en construction, lorsqu'une voûte s'écroula. Le lendemain (le 20 Oct. 58), M. Huguier constata une fracture simple de l'humérus droit au niveau de son quart inférieur, une fracture des deux os de la jambe droite. Jambe gauche: au niveau de l'union du tiers inférieur avec le tiers moyen de la jambe existe une plaie, à travers laquelle fait saillie, dans une étendue de 3 à 4 cm; l'extrémité inférieure du fragment inférieur du tibia; cette extrémité, taillée en biseau aux dépens de sa face postérieure représente un V allongé à sommet inférieur. Au second examen, M. Huguier constata que ce fragment supérieur était en réalité un fragment moyen, et qu'il existait une seconde fracture dans la partie la plus épaisse du tibia, à peu de distance au-dessus de ses tubérosités. Gouttière. Compresses imbibées d'eau fraîche. Le 20 Nov. dernier, le malade fut pris d'une hémorrhagie abondante; le sang s'écoula en partie par une incision qui avait été pratiquée à la partie postérieure des membres, mais infiltrait surtout dans son épaisseur. Compression exacte dans le creux poplité; malgré cela hémorrhagie reparut encore le 21. Amputation au tiers inférieur de la cuisse, le 24 Nov. Il eut alors un érysipèle du moignon. 8 jours après, il fut pris de sueurs profuses d'une abondance extrême, et succomba à une adynamie des plus marquées. L'autopsie ne put être faite. L'examen de la pièce montra une double fracture du tibia. La première débute en arrière dans l'épaisseur de la tubérosité interne, à 6 cm au-dessous de l'interligne articulaire, puis se dirigeant à la fois en avant, en bas et en dehors, se termine par une pointe saillante, dont l'extrémité inférieure est à 10 cm de l'articulation du genou. Le fragment moyen, long de 13 cm sur son bord postérieur interne, de 9 et demi seulement sur son bord antérieur, présente

en haut une obliquité dont la direction est en rapport avec celle du fragment supérieur; en bas, la solution de continuité, beaucoup moins oblique; présente toutefois une direction prédominante d'arrière en avant et de haut en bas. Ce fragment moyen, complètement détaché du tibia en haut, ne tient au fragment inférieur que par quelques débris de périoste; encore ceux-ci n'existent-ils que dans le tiers postérieur de l'épaisseur de l'os. Déplacement considérable; son extrémité supérieure s'est inclinée en dehors sous la surface oblique du fragment supérieur, tandis que l'intérieure, déjetée en dedans, chevauche d'un cm environ sur le fragment inférieur. Il existe à l'extrémité supérieure du fragment moyen, une nécrose comprenant, toute l'étendue antéro-postérieure de l'os. Par suite du déjettement en dehors de l'extrémité supérieure du fragment moyen une pointe saillante a ulcéré la poplitée à sa terminaison. L'examen de la pièce révèle un travail de réparation remarquable qui explique l'arrêt spontané de l'hémorrhagie. Le péroné était fracturé, à l'union de son tiers supérieur avec son tiers moyen. Il n'y avait aucun indice de travail de corrélibition.

161. (27) (The Transactions of the American Medical Association Vol. XXX Philadelphia 1879 p. 533. Case of compound fracture of tibia and fibula. By Isaac N. Canimby, M. D., Jersey city, N. J.)

13. Oct. 1876. P. F., 18jährig, cpl. Comminutivfr. d. r. Tibia, etwas unterhalb d. Mitte mit einem vollständigen Substanzverlust des Schafts der Diaphyse von 1 $\frac{3}{4}$ “ Länge, ausgedehnte Quetschung und Zerreißung der Weichteile. Schrägfractur der Fibula in derselben Höhe ohne Substanzverlust. Unter die Räder eines schwer beladenen Karrens gerathen. Resection i. d. Continuität, v. Fibula ein entsprechendes Stück reseirt, so dass Tibia mit geglätteten und angepassten Bruchenden und Fibula die entsprechende Länge hatten. Schienenverband, Carbolsäurelösung. In ersten 3 Wochen starke Eiterung, die dann nachliess und in der 9. Woche gänzlich aufhörte; zu derselben Zeit ziemlich feste Vereinigung der Fragmente. Gehen auf Krücken. Ende des 3. Monats Gehen am Stock. 24. 5. 77 Wunde vernarbt.

Fibula

14 Fälle: subcutan 3, ohne Angabe 3, complicirt 8, davon 2 Schussverletzungen.

162. (1) (P. Bruns, Allg. Lehre v. d. Knochenbrüchen. Stuttgart 1882 p. 115. Fig. 55.)

Ausgedehnter Comminutivbruch der Unterschenkelknochen durch Ueberfahrenwerden, 4fache Fr. der Fibula: 1) ob. $\frac{1}{3}$, 2) i. d. Mitte, 3) unt. $\frac{1}{2}$ 4) Quersfinger über Mall. ext., 4) Malleol. ext. abgebrochen.

163. (2) (Gurlt l. c. I. p. 61. Fig. 41. Pathol anat. Samml. zu Giessen No. 35. 252 a.)

Am linken Unterschenkel i. d. Mitte eine geheilte Fr. der Tibia und ein-frischer Querbruch mit grossen Zacken unterhalb der Tuberos. tibiae und des Capit. fibulae. Die Epiphysenlinie schwach sichtbar, mehr als 1" oberhalb d. Fr. tibiae verlaufend. Gleichzeitig Fr. der äussersten Spitze des Malleolus ext.

164. (3) Berliner klin. Wochenschrift. Jahrg. II. No. X. p. 93. Aus der chir. Klinik der Charité v. Fischer u. Hirschfeld.)

A. W., 17 Jahre alt, sehr schwächlicher, schwachsinniger Mensch. Dienstknecht. 14. 3. 64 von einer eisernen Triebstange erfasst und herumgerissen. Epiphysenfractur des r. Femur, d. l. Tibia und beider Enden der l. Fibula. Gypsguss, Eisblase. Am Oberschenkel ebenfalls nach einigen Tagen Gypsvbd. Heilung sehr langsam. Ende April schien ziemlich gute Vereinigung zu sein. Da trat Eiterung und Durchbruch an den Fracturstellen der Fibula ein. Im Mai linke Fuss- und Kniegelenk in Mitleidenschaft. 30. 5. Amputatio fem. sin. im unt. $\frac{1}{3}$ mit dreizeitigem Cirkelschnitt. Bruchlinien an den Fibulafracturen ziemlich glatt, folgten ganz dem Verlaufe des Knorpels. Beide Epiphysen nekrotisch. Fr. am r. Oberschenkel consolidirte bald. Stumpf heilte langsam, doch ungestört. Mit Stelzfuss entlassen.

165. (4) (Drecker, Knappschaftslazarethe etc. Jahrgang: 1876/77.)

1 Doppelfractur der Fibula mit Bruch der Tibia.

166. (5) (F. Paalzow l. c. Inaug. Diss. p. 23.)

45jähr. kachektische Frau. Schrägbruch rechts: a) der Tibia im unt. $\frac{1}{3}$, b) doppelter Querbruch der Fibula: 1) an derselben Stelle wie Tibia, 2) handbreit oberhalb dieser Stelle; durch Fall auf ebener Erde. Gypsvbd. Nach 2 Monaten Consolidation. Behandlungsdauer 11 Wochen. Heilung ohne Verkürzung. Complication mit Tabes dorsualis.

167. (6) (Städt. allg. Krankenhaus im Friedrichshain. Berlin. Dir. Dr. Hahn.)

A. L., 47jähr. Arbeiterfrau. 30. 1. durch Umknicken mit d. l. Fuss Trauma. L. Unterschenkel am Fussgelenk geschwollen, Pes equinovarus-Stellung, deutliche Crepitation $1\frac{1}{2}$ cm über Mall. int. und ext., 2 cm höher eine 2. Fr. d. Fibula. Nicht complicirt. Priessnitz-Schiene. 3. 2. Gypsvbd. in aufgerichteter Varusstellung bis handbreit über das Knie. 15. 2. Tibia consolidirt, Fibula noch nicht. 13. 3. Gypsvbd. abgenommen, gute Stellung, mässiger Callus. Jodpinselung, Massage, Bäder. 6. 4. geheilt entlassen.

168. (7) (C. O. Weber l. c. p. 138.)

No. 289, 46jähriges Weib, Splitterbruch über den Knöcheln. Amputation. Tod durch Pyämie am 21. Tage. Das Präparat.

weist ausser einem Splitterbruch der Tibia im unt. $\frac{1}{3}$, 2 Schrägbrüche der Fibula im mittl. $\frac{1}{3}$ auf.

169. (8) (Berliner klin. Wochenschrift 1866, Jahrgang III p. 86. Mittheilgn. aus der Bonner chir. Klinik. Zur Casuistik der complic. Luxationen des Knie- und Fussgelenks von Dr. Doutrelepont.)

A. B., 30jähriger Maurer, fiel 25. 11. 63 von 20 Fuss herab auf den Rücken. Ein hinterherfallender Mörtelkübel fiel ihm auf die äussere Seite d. l. Beines, einige Zoll hoch über d. Mall. ext. Das unt. Ende der Tibia dicht über Mall. int. hat die Haut durchbohrt. Mall. int. an s. Basis abgerissen. Unterschenkel i. d. Höhe der Hautwunde nach aussen umgeknickt. Ueber d. Mall. ext. Blutextravasat. Das unt. Ende d. Fibula ist in mehreren Stücken fracturirt. Hinter der Tibia Sehne des Tib. post. von s. Scheide entblösst sichtbar. Fuss vollst. nach aussen gewichen. Talus in keiner Berührung mehr mit Tibia. V. d. Tibia durch einen kurzen schiefen Bruch eine Menge Splitter abgebrochen, welche nicht mit d. Periost zus. hängen. Gefühl im ganzen Fuss normal. An der Innenseite des Talus der abgesprengte Mall. int.

170. (9) (Bericht d. k. k. Krankenhauses Wieden v. Solarjahr 1869. Wien 1870 p. 240.)

R. A., 34jähriger Knecht, 28. 10. 69 von schwer beladenem Wagen überfahren. Unt. $\frac{1}{3}$ d. r. Unterschenkels $1\frac{1}{2}$ '' lange Wunde, aus welcher das ob. abgebrochene Stück der Tibia 1'' weit hervorragte; ebenso an Fib. deutlich ein Bruch nachgewiesen. Reposition leicht. Sauter'sches Fussbrett. Kalte Umschläge. Fieber. 14. 11. Schüttelfrost, Wundfäule. 18. 11. Tod. Die Section wies eine Doppelfr. d. Fib. nach.

171. (10) (ibid. vom Solarjahre 1882. Wien 1883 p. 107.)

57jähriger Mann Fall von einer Leiter. Fibula subcutan mehrfach gebrochen. Am r. inneren Knöchel eine 6 cm lange Wunde, aus der das obere schief fracturirte Bruchstück der Tibia $3\frac{1}{2}$ cm lang hervorsah. Reposition unmögl. h. Resection im Sprunggelenk mit concaver Absägung der Tibia und convexer Absägung des Sprungbeins. Jodoformvbd. 10 Tg.: parostale Eitersenkung bis zur Mitte der Wade. Oncotomie. Drainage. Wohlbefinden. Später collabirte Patient immer mehr. 41. Tg.: Tod. Section: Nephritis, Marasmus universalis.

172. (11) (K. Charité-Krankenhaus, Bardeleben'sche Abthlg. Stabsarzt Dr. Düms) (Jahrgang 1883.)

B., 27jähriger Arbeiter, 24. 12. 83 aufg. Beim Holzfällen ein mehrere Ctr. schweres Stück Baumstamm gegen l. Unterschenkel gefallen. Patient blutete ziemlich stark aus einer Wunde dort. L. Unterschenkel angeschwollen. I. d. Mitte desselben eine quere 3 cm lange klaffende bis auf den Knochen führende Wunde. Fuss nach aussen rotirt, deutliche Crepitation. Die Fibula ist mehrfach gebrochen. Bruchstellen wegen d. grossen Schwellung nicht genau localisirbar. Unter-

suchung in Narkose: Bruchlinie d. Tibia schräg von unten nach oben. Vom unt. Bruchstück verläuft eine lange Spitze nach oben. Dislocatio ad axin, das unt. Bruchstück steht hinter dem ob. Reposition nicht möglich. V. ob. Bruchende 0,3 cm abgesägt, v. unt. $1\frac{1}{2}$ cm lange Spitze entfernt. Vereinigung: der Bruchenden mit Silberligaturen und des Periostes mit 12 Catgutsuturen. Vena saphena gleich im Anfang doppelt unterbunden. Die 8 cm lange Längsincision durch Seidennähte geschlossen. Kleines Drain. Watson'sche Schiene mit Flanell- und dann Gypsbinden fixirt. Antiseptischer Vbd. Bein hochgelagert. 5. 2. deutliches Varioloispusteln. Wunden rein, zur Pockenstation verlegt.

173. (12) (W. Mitchell-Banks, F. R. C. S. Clinical Notes, upon two years surgical work in the Liverpool Royal Infirmary. Glasgow 1884 p. 47.)

Th. E., aged 30, compound fracture of both bones in their lower third, produced by a fall of coal from the roof of a mine. The tibia was much comminuted, and the upper end of the shaft stuck out of the wound sharp and irreducible. The fibula was broken in two places. The muscles were greatly lacerated, and the posterior tibial artery torn through. Amputation refused. The wound was freely enlarged, all loose fragments of tibia were removed, and the protruding portion of shaft sawn off. Antiseptic treatment. He was five months in hospital. It was a year before he could work, but, eventually, there resulted as good a leg as ever, with about two inches of shortening.

174. (13) (Kriegschirurgische Sammlung des k. Friedrich-Wilhelms-Instituts. Katalog p. 83. XII A. 39. Taf. LIII, Fig. 1 und 1a.) Consolidirte Schussfractur der r. Tibia und Fibula. Die Tibia ist in d. Mitte zerschmettert, das ob. und unt. Fragment durch Knochenmassen in einem nach vorn und innen offenen Winkel vereinigt, wobei das unt. Bruchstück nach oben hinauf gezogen ist. 3 grosse Splitter v. 6 und 8 cm Länge spannen sich aussen vorn und innen über den Winkel und stützen, indem ihre Enden mit d. ob. und unt. Bruchstück verwachsen sind, die Vereinigung. Inmitten der Callusmassen sitzen einzelne necrotische Splitter eingekeilt. Die Fibula hat 4 cm unterhalb des Köpfchens eine Infractio erlitten, welche jetzt mit dem Scheitel nach hinten und aussen gerichtet geheilt ist. I. d. Mitte ist sie ausserdem quer fracturirt. Das unt. Bruchstück ist über 4 cm hinter dem oberen in d. Höhe gezogen, durch feste Knochenmassen in einem Abstand von etwa 1 cm mit ihm vereinigt.

Georg Millius, 1. Bat. Hannöv. Füs.-Reg. No. 73., verw. am 14. Aug. 1870, amput. 21. Nov. 1870, gestorben 7. Dec. 1870. Section: Starke Jauchung der Bruchstelle. Knie- und Fussgelenk frei. Amputation zwischen mittl. und unt. $\frac{1}{3}$ des Oberschenkels. Thrombophlebitis im Amputationsstumpf. Metastatisches Abscesse beider Lungen. Eitrige Pleuritis beiderseits.

Hämorrhagische Erosionen des Magens. Herderkrankungen im Dünndarm, Diphtheria coli, linksseitige Nierencyste.

175. (14) (Wiener medicinische Wochenschrift No. 18, 1879 p. 486. Bericht über die im Feldspitale No. XV, Section III, vom 26. Aug. 1878 bis Ende Jänner 1879 vorgekommene Verwundetenbewegung v. Dr. K. Keil und Dr. Johann Hubart.)

Infanterist Tamasi, Doppelfractur der Fibula, intensive Gonitis (pyämischer Process.) Derzeit Reconvalescent. Splitterfractur.

Crus

17 Fälle: subcutan 5, ohne Angabe 3, complicirt 9, davon 1 Schussverletzung.

176. (1) (Gurlt Knochenbrüche I. p. 61. Fig. 40.) Pathol. anat. Samml. zu Giessen.)

3fache ungeheilte Fr. d. Tibia, 2fache der Fibula. Querbrüche dicht unter den Condylen und a. d. Grenze des unt. und mittl. $\frac{1}{3}$ der Tibia, Schrägbruch im ob. $\frac{1}{3}$ derselben.

177. (2) (Mussey. Cincinnati. Lancet 1851 und Americ. Journ. New Ser. Vol. 21. 1851 p. 541.)

1817. Weiblich, 7 Jahre. Crus sin. a. 2 Stellen gebrochen: 1) Fr. $3\frac{1}{2}$ " unter dem Knie, 2) $2\frac{1}{2}$ " über den Knöcheln; beide Fr. fest consolidirt, die unt. ohne, die obere mit starker Biegung, mit Convexität nach aussen; die Fusssohle nach innen gewendet, d. äuss. Rand gerade nach unten; das Glied konnte nicht auf den Boden gesetzt werden, sondern baumelte herum. Seit mehr als 6 Monaten $1\frac{1}{2}$ " Verkürzung, vollst. Gebrauchsunfähigkeit und Schmerzhaftigkeit des Gliedes. Pat. mit Krücken gehend.

(Chlorof.) Feste $1\frac{1}{2}$ " dicke Pelote a. d. Innenseite des Knies, eine andere an der Innenseite des Fussgelenkes, 5" am Unterschenkel hinauf sich erstreckend; eine Schiene v. hartem Holze, 1" dick, 3" breit auf d. Peloten gelegt, durch eine Binde festgezogen; 1 breit. gepolstert. Gürtel um d. winkligen Vorsprung gelegt und allmählich mit Jarvis' Adjuster angezogen, bis die Fr. zerbrochen und der Unterschenkel gestreckt war; nachher Schmerz vermindert. 2 Monate behandelt. Heilung 4 Monate später. Normale Stellung, Länge, Kraft des Beines, ab und zu geringe Schmerzen; Gang sehr gut.

178. (3) (Weber l. c. Chir. Erf. u. Unters. etc. p. 113.)

No. 521. K., 44j. Schlosser, $\frac{1}{2}$ Jahr vorher Doppelbruch d. l. Crus: 1) über d. Knöcheln, 2) im ob. Ende. Man hatte das Bein auf ein Kissen gelagert ohne d. Knie gehörig zu stützen. Bruch über den Knöcheln gut geheilt, aber d. ob. Ende d. Tibia nach hinten gesunken und so eine bedeutende

1) Gurlt l. c. I. p. 786. 787-

Concavität des Beins nach hinten entstanden, die zu einer Resection i. d. Continuität jedoch nicht geeignet erschien.

179. (4) (Weber l. c. p. 120.)

No. 600. P. M., 1²jähriger Steinhauer, aufg. 30. 4. 55, von einem 30' hoch herabstürzendem Trachytblock Hinterkopf u. r. Finger gestreift, Unterschenkel unter d. Block begraben und zerschmettert. Doppelfr. d. Unterschenkels: 1) quer 2" über Fussgelenk, 2) schräg im ob. $\frac{1}{3}$. Theile dazwischen vielfach zersplittert. Fr: d. Hinterhauptbeins mit Impression, durch Trepanation geheilt. Loser Gypswatteverband um das Bein, 3. Tag Schmerzen im Bein, Zehen beweglich, nicht geschwollen, deutliche Empfindung. 5. 5. Ganze Bein heiss, Venen gefüllt, Inguinaldrüsen geschwollen. Ein Streifen aus d. Verband vorn herausgeschnitten. Ueber der Mitte d. Crista tibiae einige Brandblasen. Verband diente als Unterschiene. Faunt'sche Schwebe. 12. 6. Bruch völlig consolidirt.

180. (5) (M. Schüller, Chirurg. Klinik z. Greifswald im Jahre 1876.)

55jähr. Arbeiter von schwer belastetem Wagen überfahren: 1) Querf. i. d. Grenze zw. ob. u. mittl. $\frac{1}{3}$ von Tibia u. Fibula ohne Dislocation. 2) Splitterfr. zw. mittl. u. unt. $\frac{1}{3}$ mit Verschiebung des unt. Bruchendes nach aussen und Prominenz der Spitze des ob., 3) Schrägfr. beider Malleolen, letztere gablig auseinander gespreizt. Der Fuss war zwischen den auseinander gedrängten Malleolen nach hinten und aufwärts verschoben. Im Talocruralgelenk starker Bluterguss. Haut unverletzt, später i. d. Mitte d. Crus starke Blasen. Reposition. Jute und Binden, Gypsvbd. Ob. u. die Malleolenfr. nach wenigen Wochen geheilt, mittl. immer noch beweglich. 5. Monat: Dumreicher'sches Verfahren. Langsame Callusbildung. 6. Monat: Consolidation vollendet. Mit einem Schienentiefel entlassen. Gehfähigkeit fast normal.

181. (6) (Drecker, Knappschaftslazareth etc.) Jahrgang 1877/78. 1 Doppelfr. d. Unterschenkels.

182. (7) (ibid.)

Jahrgang 1878/79. Ein Bruch d. beiden Malleolen und d. Unterschenkels.

183. (8) (Charité-Krankenhaus. Bardeleben'sche Abtheilung. Jahrgang 1882.)

47jähr. Arbeiter, aufg. 4. 12. 82. Auf d. glatten Trottoir ausgeglitten, der Länge nach hingestürzt: 1) Schrägbruch der Tibia und Fibula 3 Finger breit unter Spin. tibiae, 2) Schrägbruch der Tibia und Fibula 2 Finger breit über den Malleolen. Delir. potat. incip. 19. 1. Abnahme des Gypsverbands. Flanellbinde. Brüche gut consolidirt. Kl. fester Callus. 2. 2. auf die leichte Abheilung verlegt.

184. (9) (Bulletins de la Société anatomique. Paris 1855. p. 235.)

M. Trélat montre des fractures multiples des deux membres inférieurs, produites évidemment par une chute d'un lieu élevé. Le sujet a été trouvé dans l'un des pavillons de l'École pratique. Du côté gauche, l'astragale offre une fr. superficielle au niveau de sa poulie articulaire; le péroné est brisé; la partie inférieure du tibia du côté de la face antérieure de cet os est comme écartelée. La rotule est intacte. Il existe une fr. de l'extrémité inférieure du fémur avec écartement des deux condyles, de l'externe surtout; le corps de fémur est fracturé d'abord obliquement en bas et en dehors, puis, au dessus, il est partagé en trois esquilles, une volumineuse, les deux autres assez petite. Du côté droit, on observe les désordres suivants: le calcanéum est complètement écrasé (l'astragale n'a pas été conservé). L'extrémité inférieure des deux os de la jambe a subi une sorte d'éclatement qui a séparé chacun d'eux en plusieurs fragments. Enfin, au voisinage du genou, on rencontre une fr. de la tête du péroné dans l'articulation péronéo-tibiale et une fr. de l'extrémité supérieure du tibia avec deux petites esquilles. On voit donc ici une variété curieuse de fractures articulaires ayant porté sur les portions diarthrodiales des deux os à la fois.

185. (10) (H. Schulte, Beiträge zur conservativen Chirurgie. Bochum 1863. p. 61. Beobachtung 35.)

A. Z., Bergarbeiter III Cl., aufgenommen 16. 8. 1862, verschüttet. Tibia und fibula rechts, 1) in der Mitte 3" breit zersplittert; 2) Splitterbruch im Fussgelenk, mit Zerreiſsung des Kapselbandes. Weichtheile bis zum Fussgelenke hin vorn, seitlich und hinten rissig, lappig zerquetscht. Tiefe Rissquetschwunden am Fuss. Sofortige Amputation verweigert, Wattenverband. 3. Tag Amputation eine Hand breit unter dem Kniegelenk. Blutige Nähte, Heftpflaster, Wattenverband. Heilung.

186. (11) (Leisrink l. c. p. 438. Fall 7.)

1866. 42jähriger Mann. Fr. des linken Unterschenkels im mittleren und unteren $\frac{1}{3}$. Beide Fr. mit Wunden. Verbrennung des Gesichts und Fr. von 4 Mittelfussknochen. Eisblase. Opium. Nach 5 Tagen Eiterung, dann Erysipel, mehrere Schüttelfrüste. Nach 3 Monaten gutes Befinden. Nach 4 Monaten Fr. beinahe fest, dann neue Abscesse, definitive Heilung nach 105 Tagen, entl. in 105 Tagen.

187. (12) (Dr. Schichhold l. c. Ausführliche Krankengeschichte siehe unter Femur.)

26jähriger Arbeiter. Transmissionsriemen. 5" langes Stück aus rechter Tib. und Fib. gerissen. Doppelbruch des rechten Femur. Nicht amput. Heilg. Krücken.

188. (13) (Dr. Schichhold, briefliche Mittheilung.)

S., 15jährig, wurde von einem unbeladenen Erntewagen auf glatter Dorfstrasse überfahren. Doppelbruch der Tib. und Fib. Mittelstück 2", Haut durch das eine Bruchende der

Tibia perforirt. Blechschiene. Brüche in wenigen Wochen geheilt und zwar so, dass Pat. längst ungehindert das Bein gebrauchen kann.

189. (14) (Centralblatt f. Chir. IV. Jahrgang. 1877. p. 748. Mittheilung aus der chir. Abtheilung des städtischen Krankenhauses im Friedrichshain, Berlin. Dr. H. Wildt.)

E. W., 39jährig, aufg. 10. 11. 1875, 1 $\frac{1}{2}$ Std. nach der Verletzung. Rechter Unterschenkel; 1) Splitterbr. im oberen Theil des mittleren $\frac{1}{3}$; 2) Querbr. zw. mittlerem und unterem $\frac{1}{3}$, durch Sturz aus der Höhe von 2 Stockwerken. Kl. stark gequetschte Wunde über der oberen Fract. Starke Blutung, starke Quetschung des ganzen Unterschenkels. 26. 11. gefensterter Gypsverband. 24. 12. Wunde geschlossen, Consolidation noch nicht ganz vollendet. 31. 1. 1877 Mit Gypsverband wegen noch bestehender geringer Beweglichkeit an der Fracturstelle entlassen. Später geheilt, ohne Verkürzung wieder vorgestellt.

190. (15) (Lindpaintner, Ergebnisse der Listerschen Wundbehandlung auf der chir. Abtheilung des allg. Krankenhauses München l. Isar. Deutsche Zeitschrift f. Chir. VII Bd. 1877. p. 202.)

C. B., 34jähriger Stationsgehilfe, aufg. 31. 12. 1875. Eisenbahnverletzung. Zermalmung d. r. Oberschenkels. Art. crur. 2" unter der Poupartschen Bande zerrissen. L. Unterschenkel 4 mal gebrochen, Fussgelenk zerschmettert, starke Blutung. Patient pulslos. Rechts Unterbindung d. Cruralis, darauf sofortige Amputatio femoris duplex; links Gritti. Nach 2 Std Tod an Lungenödem, bedingt durch Fettembolie.

191. (16) [108. (22)] (Centralblatt f. Chir. IV Jahrg. 1879. p. 756. Füller, Knappschaftslarareth etc., siehe auch unter Femur.)

Vierfacher Bruch der linken unteren Extremität des Unterschenkels id. Nähe des Fussgelenks, Cumminutivbruch in der Nähe des Kniegelenks, 2facher Bruch des linken Femur. cpl. Vollst. Heilg.

192. (17) (Recueil de Mémoires de Médecine, de Chir. et de Pharm. milit. III. Série. Tome XXVII. Paris 1871. p. 186.) (Du Traitement des fractures des membres par armes à feu. Par M. Chr. Sévillot.)

Obs. CCVI. *Double fracture des deux os de la jambe, au tiers supérieur et au tiers moyen, par deux balles. Guérison. — Jean Bouisson, du 47e de ligne, 21 ans. Pansé plusieurs jours à Woerth avec des fanons de paille; transporté le 14 au Petit-Quartier. Extraction d'un grand nombre d'esquilles volumineuses. Appareil plâtré renouvelé le 3 Sept. ni abcès ni hémorrhagie. État général favorable, et consolidation très-avancée à la fin de Septembre.*

Schlüsselbein.

Von 12 Doppelfracturen der Clavicula sind 9 subcutan,
3 complicirt.

Die Ursachen waren:

Stockschlag	1 mal
von Maschine erfasst und zu Boden gerissen	1 „
Ueberfahung	1 „
von herabfallenden Last getroffen	1 „
Sturz	5 „
Ursache nicht angegeben	3 „
	12 mal

Die complicirten Fracturen waren hervorgerufen:

Durch Sturz vom Mast in einen Pflock	Fall 11.
Fall eines schweren Stückes Holz auf die Schulter	„ 10.
Maschinenverletzung	„ 12.

4 mal war die rechte Clavicula

5 „ „ „ linke „

betroffen, 3 mal die Seite nicht angegeben.

Die Altersverhältnisse waren folgende:

	1—9	10—19	20—29	30—39	40—49	50—59	ohne Alters- Angabe	ohne Ge- schlechts- Angabe	Summa
M.	—	2	—	2	2	1	1	3	8
W.	—	—	—	—	—	—	1	—	1
	—	2	—	2	2	1	2	3	12

Gleichzeitige anderweitige Verletzungen bestanden in
2 Fällen:

in Fall 4: 9. und 10. linke Rippe in der Scapularlinie
gebrochen. Fr. claviculae dx. an 1 Stelle.

in Fall 11: l. Art. subclavia bloßgelegt und zerrissen,
weite Oeffnung zwischen 3. und 4. Rippe in
die linke Lunge bis aufs Diaphragma. Milz
innen und hinten zerrissen.

Diese beiden Fälle endeten letal. Fall 4 an Lungen-
ödem.

Die Heilung der anderen dauerte:

10 Tage	(5)
26 "	(10)
34 "	(7)
35 "	(3)
47 "	(8)
61 "	(6)

in 2 Fällen (1 und 11) Dauer nicht angegeben, in 9 der Ausgang nicht.

Eine bedeutende Dislocation mit deformem Callus fand in Fall 1 statt.

Die Ergebnisse in Bezug auf die Function waren:

in Fall 3: Function beschränkt.

" " 6: Heben des Arms bis zum rechten Winkel, Hand ziemlich leicht auf Rücken und Kopf geführt; stets Schmerzen oben in der Schulter — „circumduction commence à se faire“.

" " 7: Heben des Arms zur Horizontale, Hand ziemlich leicht auf Kopf gelegt, dagegen auf Rücken noch schwierig. Schmerzen bestehen noch. Circumduction nicht vollständig.

" " 8: Bewegungen noch sehr beschränkt. Heben des Arms nach vorn gut möglich. Immer noch Schmerz in der Höhe der Fractur.

" " 10: Arm steif.

" " 11: Noch lange Zeit Paralyse des Arms, schliesslich Besserung.

Genauere Daten über die Fracturstellen und die Zeit:

- Mittleres Fragment 2 cm lang Präparat bei Malgaigne.
- a) 3 cm vom Sternum schief von vorn und innen nach hinten und aussen Malgaigne.
b) 3 cm vom Acromialende schief vorn oben und innen nach unten und aussen.
- a) schief 1835.
b) quer 1" weiter nach aussen
- Mittleres Fragment 1" lang 1870.

- | | | |
|-----|---|-------|
| 6. | a) 7 cm vom Acromialende | 1867. |
| | b) 4 „ „ „ | |
| 7. | a) 5 cm vom Sternalende | 1866. |
| | b) 10 cm „ „ | |
| 8. | a) in der Mitte (inneres Fragment
11 cm) | 1867. |
| | b) nach Acromion zu | |
| 10. | an 2 Stellen gegenüber Durchtritt
der Vasa subclavia | 1828. |
4. 9. 11. 12 ohne genauere Angabe der Zeit:
- | | |
|-----|---------|
| 4. | 1865/72 |
| 9. | 1876/77 |
| 11. | 1830 |
| 12. | 1831. |

Doppelfracturen der Clavicula sind ungemein selten.

Unter 185 Fällen von Schlüsselbeinfracturen, die vom New-York-Hospital berichtet werden, kam nur 1 mal eine Doppelfractur vor und zwar a) am Acromialende, und b) an der Verbindung mit dem mittleren $\frac{1}{3}$ ¹⁾. Nach Hamilton's ²⁾ Erfahrung kommen Doppelbrüche häufiger bei Kindern als bei Erwachsenen vor und haben bei diesen den Charakter von partiellen Fracturen, gewöhnlich ohne viel Verschiebung. Stimson ³⁾ sagt: *But few cases are recorded in which the bone has been broken in two or more places; in some the fracture was by direct, in others by indirect, violence. Both fractures have been found in the middle third, but more commonly they occupy different thirds. When one fracture has been in the acromial, and the other in the inner or middle third, the intermediate piece has not shown much displacement, and each fracture has followed the usual course of a single one; but when the fractures have been within or close to the limits of the middle third, the displacement has been very notable and irreducible.* (Fall 1.)

1) Gurlt l. c. II. 2. p. 577.

2) Hamilton, Knochenbrüche und Verrenkungen. Deutsch v. Dr. A. Rose. Göttingen 1877.

3) Stimson, A treatise on fractures. Philadelphia 1883.

Humerus.

Von 40 Doppelfracturen des	
Humerus waren subcutan	15
ohne Angabe	7
complicirt	18
davon Schussverletzungen	3
Es endeten mit Heilung	26
Tod	11
ohne Angabe waren	3
Die Ursachen waren:	
Sturz aus der Höhe	7 mal
Ueberfahung	4 „
von Maschinentheilen ergiffen und herum-	
geschleudert	3 „
Schussverletzung	3 „
Fall auf ebener Erde	2 „
Hufschlag	1 „
zwischen Maschinenräder gerathen und ge-	
quetscht	1 „
Quartschlagen	1 „
Zug am Arm	1 „
Ursache nicht angegeben	17 „
	40 mal
Die rechte Seite war	11 mal
linke	14 „
Seite nicht angegeben	15 „
Die Altersverhältnisse waren folgende:	

	1-9	10-19	20-29	30-39	40-49	50-59	60-69	70-79	80-89	ohne Alters- angabe	ohne Ge- schlechtsang.	Summa
M.	1	3	3	3	1	3	1	—	—	11	8	26
W.	—	1	1	—	—	—	—	2	1	1		6
Sa.	1	4	4	3	1	3	1	2	1	12	8	40

Gleichzeitige anderweitige Verletzungen bestanden in 17 Fällen und zwar:

Fall 8.	Fr. rad. sin. Luxat. hum. sin. subcoracoidea (l) ¹⁾	Ueberfahren	Heilg.
„ 9.	Fr. digit. III m. d. gerissene Hautwunde, l. arc. pub. un- deutl. Crepitat., Fr. clavic. sin. am Acromialende (r)	Ueberfahren	†
„ 15.	Fr. colli fem. dx. (r)	Sturz	†
„ 16.	Luxatio infracoracoid. (?)	Sturz	†
„ 18.	Fr. clavic. (r)	Sturz	Heilg.
„ 23.	Fr. commin rad. dx. i. unt. $\frac{1}{3}$ Doppelfr. d. l. fem. Fr. patell. dx. et sin. Basisfr. Zermalmung des Gehirns in. beiden Frontallappen. Hämarthros genu et cub. dx. (r)	Sturz	†
„ 24.	Ueber r. Augenhöhle Wunde bis auf den Knochen, dieser gespalten. Fr. commin. cruris i. d. Mitte, 3 Finger d. r. Hand Haut und Sehnen abgerissen, v. 1 Finger Knochen zermalmt. Ganze Körper gequetscht (l)	Geplatzte Bombe	Heilg.
„ 27.	Fr. antibr. sin. cpl. (l)	zwischen Kammräder	Heilg.
„ 28.	Luxat. infracoracoid.	Sturz	Heilg.
„ 29.	Fr. olecran. sin. Contusionen der Stirn und beider Kniee (r)	Sturz	Heilg.
„ 32.	Fr. spl. rad. sin. Fr. colli fem. dx.	Ursache unbek.	†
„ 33.	Arm an letzten Bruchstelle abgerissen (r)	Maschinen- verletzg.	†
„ 34.	Fr. antibr. sin. Luxation d. l. Schulter (l)	v. Transmissions- riemen erfaßt	Heilg.

1) Die Bemerkungen (r) (l) (?) beziehen sich auf die Körperseite, auf der die Doppelfractur stattfand.

- Fall 35. Vorderarm i. d. Mitte abgerissen Maschinen-
(r) verletztg. Heilg.
- „ 36. Fr. antibr. sin i. d. Mitte, Ueberfah-
Luxatio antibr. nach hinten (l) ren Heilg.
- „ 37. Fr. cpl. antibr. sin. (l) . . zw. 2 Ma-
schinenräder Heilg.
- „ 38. Fr. cpl. antibr., fr. cpl. proc.
coronoid. Luxatio antibr. nach Sturz †
hinten. Fr. spl. fem. (?)

Die Heilungen dauerten in:

Fall 2. 33 Tage

„ 37. 42 „ (cpl.)

„ 7. 44 „

„ 29. 45 „ (cpl.)

„ 35. 58 „ (cpl.)

„ 39. 2 Monat (cpl.)

„ 24. 9 Wochen (cpl.)

„ 28. 10 „ (cpl.)

„ 8. 85 Tage

„ 36. 3 Monat (cpl.)

„ 29. 4 „

„ 27. 4 $\frac{1}{2}$ „

„ 34. 5 „

„ 18. 8 „

„ 14. 2 $\frac{1}{2}$ Monat, vernachlässigt, dann 10
Wochen. In 8 Fällen ist die Zeit nicht angegeben, in
1 Fall der Ausgang nicht.

Amputationen wurden nöthig in den Fällen:

24. Unterschenkel Heilg.

33. Oberarm †

34. „ Heilg.

35. „ „

39. „ enucleirt

Resectionen in Fall

14. Heilg.

26. „

27. „

40. †

Pseudarthrose an einer Bruchstelle trat in Fall 21

ein, bedeutende Dislocationen in 18 und 19, bedeutende Verkürzung in 18.

Sonst sind die Resultate der Heilung ziemlich, zum Theil sehr gute.

Genauere Daten über die Fracturstellen:

Fall 4.	a. quer durch coll. chir.	?
	b. schräg d. Diaphyse weiter unten	?
" 2.	a. coll. chir.	Ueber-
	b. i. d. Mitte	fahren
" 14.	a. coll. hum.	?
	b. i. d. Mitte	
" 12.	a. coll. chir.	} nicht cpl. ?
	b. mittl. $\frac{1}{3}$	
	c. unt. $\frac{1}{3}$	
" 25.	complicirte Comminutivfr. d. Diaphyse und d. coll. chir.	?
" 34.	a. Tubercul. majus abgerissen .	Schwung-
	b. Oberarm i. d. Mitte	rad erfasst
" 20.	a. coll. chir. schräg	?
	b. tiefer unten schräg i. ders. Richtg.	
" 39.	a. i. d. Mitte	
	b. nahe am Gelenkkopf (Schuss)	Schuss
" 7	a. coll. anat.	Zug am
	b. quer zw. mittl. und ob. $\frac{1}{3}$.	Arm
" 28	a. coll. chir. quer	Sturz
	b. unt. Ende schief, cpl.	
" 10	a. coll. chir.	} nicht cpl. ?
	b. unt. $\frac{1}{3}$	
" 32.	a. ob. Ende, cpl. splittrig.	?
	b. ins Ellenbogengelenk, cpl.	
" 18.	a. ob. Epiphyse	Sturz
	b. unt. Epiphyse	
" 30.	a. ob. $\frac{1}{3}$?
	b. unt. $\frac{1}{3}$	
" 17.	a. coll. anat.	Fall auf
	b. coll. chir.	eb. Erde
" 21.	a. coll. anat.	?
	b. coll. chir.	?
" 16.	a. coll. anat.	Sturz.
	b. gerade unter coll. chir.	

- Fall 37. a. (2 Fr. nahe d. coll. chir. . . . ?
 b. |
 „ 9. a. 1—2 cm unter coll. chir. schräg
 b. 2—3 Querfinger über Ellen- Ueber-
 bogengel. quer fahrung
 Fall 24. a. dicht über Insert. d. Delto-
 ideus schief Schuss.
 b. 3. Querfinger über Ellenbog.
 quer
 „ 27. a. ob. $\frac{1}{3}$ quer zw. 2
 b. condylen zerschmettert Kammräder
 „ 36. a. 2“ unter coll. nicht cpl. Ueberfahren
 b. zw. mittl. und unt. $\frac{1}{3}$ cpl.
 „ 40. a. condyl. int. abgesprengt Schuss
 b. 4 cm höher quer.
 „ 29. a. condyl. int. Sturz
 b. unt. $\frac{1}{3}$ transversal.
 „ 3. a. | Doppelbruch am unt. Ende
 b. |
 „ 25. a. condyl. ext. und int. der Länge Sturz
 nach abgebrochen
 b. 3 $\frac{1}{2}$ “ über d. condylen quer
 „ 5. a. zw. mittl. und unt. $\frac{1}{3}$ schräg, ?
 b. mittl. $\frac{1}{3}$ etwas schräg, sonst fast quer
 „ 6. a. unt. $\frac{1}{3}$ schief h. o. n. u. v. . . . ?
 b. mittl. $\frac{1}{3}$ quer
 „ 13. a. zw. mittl. und unt. $\frac{1}{3}$ schräg . . . ?
 b. zw. mittl. und ob. $\frac{1}{3}$ schräg
 „ 11. a. mittl. $\frac{1}{3}$ } nicht cpl. ?
 b. Epiphyse }
 „ 31. a. mittl. $\frac{1}{3}$ } cpl. ?
 b. Epiphyse }
 „ 38. a. zw. ob. und mittl. $\frac{1}{3}$ quer . . . Sturz
 b. „chipping“ of the trochlea
 „ 8. a. quer i. d. Mitte
 b. 2 Finger breit oberh. Ellen- Ueberfahren
 bogengel. quer.
 „ 15. a. Zerschmetterung des Kopfes

b. 3" lange Längsfissur, unten Sturz
nochmals gebrochen.

Fall 23. a. } i. d. Mitte mehrfach . . . Sturz
b. }

In 1, 33, 35, 19, 22 sind die Fracturstellen nicht angegeben.

In 11 Fällen trat der Tod ein und zwar in Folge:

- Fall 9. Trismus und Tetanus
 " 12. „Durch Complication“
 " 15. Decubitus, Marasmus
 " 16. Magenblutung (folliculäre Ulcerationen)
 " 17. Cerebralsymptome, Marasmus
 " 23. Basisfractur
 " 30. Durch die Doppelfractur
 " 32. Shoc
 " 33. Pyämie
 " 38. Erschöpfung
 " 40. Pyämie.

Antibrachium.

Von 34 Doppelfracturen des Antibrachium waren:

	subcutan	ohne Angabe	complic.	davon Schussverl.	Summa
Radius	4	5	5	1	14
Ulna	3	—	6	1	9
Radius u. Ulna	3	2	6	1	11
	10	7	17	3	34

Es endeten mit Heilung . . . 17

„ „ „ Tod . . . 6

ohne Angabe waren . . . , 11,

und zwar vertheilen sich die Angaben auf die einzelnen Knochen wie folgt:

		Heilung	Tod	k. Angabe	Summa	
Radius	subc.	3	8	1	14	
	cpl.	5		—		5
	k. Ang.	—		—		—
Ulna	subc.	2	3	1	9	
	cpl.	3		—		—
	k. Ang.	—		—		—
Radius und Ulna	subc.	1	3	2	11	
	cpl.	3		—		—
	k. Ang.	—		—		2
		17	6	11		

Altersverhältnisse.

	1—9	10—19	20—29	30—39	40—49	50—59	60—69	70—79	ohne Alters- angabe	ohne Ge- schlechtsang.	Summa
M.	—	3	3	5	3	—	1	2	3	10	20
W.	—	—	1	—	—	1	—	1	1	—	4
Sa	—	3	4	5	3	1	1	3	4	10	34
						Radius		Ulna		R. u. U.	

Zwischen Maschinenräder

gerathen	—	2	3
Ueberföhrung	—	1	1
Sturz	1	1	—
Von herabfallender Last ge- troffen	2	—	—
Schussverletzung	1	1	1
Fall auf ebener Erde	1	—	—
Von Transmiffion erfaßt	1	—	1
Schlag	—	2	2
Pferdebiff	1	—	—
Urfache unbekannt	7	2	3
	14	9	11

Die rechte Seite war . . 10 mal
 „ linke „ „ . . 11 „
 die Seite nicht angegeben 13 „

Es vertheilte sich auf die einzelnen Knochen:

	Rechts	Links	Ohne Ang.
Radius	2	6	6
Ulna	3	3	3
Radius und Ulna	5	2	4
	10	11	13

Gleichzeitige anderweitige Verletzungen bestanden in 21 Fällen und zwar

Radius	8
Ulna	8
Radius und Ulna	5

Radius.

- Fall 1. Fr. condyl. ext. hum. dx. sanat. Ankylose d. r. Ellenbogengelenks. ? ?
 Ulna seitlich nach aussen dislocirt. Fr. uln. sanat. in d. Mitte (r.).
- „ 3. Längsfr. d. Ulna v. proc. coronoid. 3 $\frac{1}{2}$ “ nach unten (?). ? ?
- „ 4. Fr. uln. et condyl. int. hum. (?) ? ?
- „ 9. Fr. ulnae (?) ? ?
- „ 11. Fr. ulnae (?) Sturz Heilg.
- „ 10. Fr. spl. hum. sin. [Fr. cpl. commin. 2“ v. Ellenbogen (l.) . ? Heilg.
- „ 13. Fr. cpl. uln. sin. (l.) . . . von Treibriemen erfasst Heilg.
- „ 14. Olecranon abgesprengt (r.) . Schuss Heilg.

Ulna.

- Fall 1. Fr. antibr. utriusque, r. i. d. Mitte, l. über Handgelenk (l.) Spatenhiebe Heilg.
- „ 2. Fr. rad. i. ob. $\frac{1}{3}$ (?) . . . ? Heilg.
- „ 3. Fr. spl. rad. (r.) Schlag ?
- „ 4. Fr. fem. dx. cpl. (?) ? †

Fall 5.	Fr. rad. 3" über Gelenk quer, gesplittert (l.)	Zwischen Kammräd.	Heilg-
" 7.	Fr. cpl. rad. dx. über proc. styl. Haut dorsal weit untermin. (r.)	Maschinenverletzg.	Heilg-
" 8.	Fr. cpl. rad. dx. unt. $\frac{1}{3}$ schief v. o. i. n. au. Haut innen u. au. weit durchrissen. Muskeln 9 bis 10" weit bloßgelegt und herabhängend. 3eckige Lappenzwunde a. Hinterhaupt (r.)	v. Lokomotive überfahren	Heilg-
" 9.	Fr. cpl. rad. Doppelfr. d. hum. Fr. spl. fem. (?)	Sturz	†

Radius und Ulna.

Fall 5.	Rissquetschwunde durch Handballen bis auf Handrücken (r.)	Dreschmaschine	Heilg-
" 6.	Gr. Wunde am Vorderarm. Wunde a. Ellenbogen, aus der die condyl. d. hum. aus Gelenkverbindung gerissen und zerschmettert hervorsehen. Doppelfr. d. hum. sin. (l.) . .	Zw. 2 Kammräder	Heilg-
" 8.	Fr. cpl. hum. dx. dicht über condyl. Fr. fem. dx. Fr. cruris dx. a. unt. Ende. Schädel-fractur (?) (r)	V. Maschinentheil erfasst	†
" 9.	conquassatio man. dx. (r.) . .	?	†
" 10.	Doppelfr. d. hum. sin. (l.) . .	Zw. 2 Maschinenräder.	Heilg-

Radius also 6 mal allein gebrochen

Ulna " 1 " " "

Die Heilungen dauerten

Fall	Radius	Fall	Ulna	Fall	Antibr.
11.	30 Tage (cpl.)	2.	5 Wochen	5.	36 Tage (cpl.)
2.	36 "	7.	45 Tage (cpl.)	10.	42 " (cpl.)

Fall	Radius	Fall	Ulna	Fall	Antibr.
5.	6 Wochen	8.	2 Monat (cpl.)	6.	4 $\frac{1}{2}$ Monat
10.	43 Tage (cpl.)	5.	4 $\frac{1}{2}$ Mon. (cpl.)		(cpl.)
12.	50 „ (cpl.)				
	6. 2 Monate				
13.	97 Tage (cpl.)				
14.	$\frac{1}{2}$ Jahr (cpl.)				

In 2 Fällen ist die Zeit der Heilung nicht angegeben,
in 10 Fällen der Ausgang nicht.

Amputationen wurden nöthig in den Fällen:

Radius: 12. Heilg.

Ulna: 5. Heilg.

8. Heilg.

Antibr.: 9. †

Gangrän trat ein in Antibr. Fall 9,
der Tod in 6 Fällen, und zwar

	Ulna		Antibr.
Fall 4.	an cpl. fr. fem.	Fall 8.	Shoc.
„ 6.	„ Pyämie.	„ 9.	Gangrän.
„ 9.	„ ?	„ 11.	Sepsis.

Genauere Daten über die Fracturstellen:

Radius.

Fall 7.	a. Colles fracture	?	?
	b. Weiterer Bruch höher hinauf		
„ 8.	a. Colles fracture	?	?
	b. Weiterer Bruch höher hinauf		
„ 9.	a. Colles fracture		
	b. Bruch beider Vorderarm- knochen höher hinauf . .	?	?
„ 11.	a. 3 Finger quer über Hand- gelenk. Rad. u. Ulna quer	Sturz	Heilg.
	b. 10 cm höher am Rad. .		
„ 2.	a. unt. Ende	Fass auf	Heilg.
	b. i. d. Mitte	d. Arm	
„ 6.	a. über proc. styloid.	Fall in	
	b. i. d. Diaphyse bis fast zur Mitte, an 3 Stellen Cre- pitation	Rinn- stein	Heilg.

- Fall 5. a. zw. unt. u. mittl. $\frac{1}{3}$ quer Auffallen
 b. zw. mittl. u. ob. $\frac{1}{3}$ quer einer
 Eisenbahn-Heilg.
 schiene
- „ 10. a. Colles fracture
 b. 2" unter Ellenbogen cpl. ? Heilg.
 commin.
- „ 14. a. Radiusköpfchen in mehrere
 Fragmente (Mittelst. 5 bis
 6 cm) Schuss Heilg.
 b. i. d. Mitte quer
- „ 1. a. ob. Ende d. Länge nach ge-
 spalten ? ?
 b. i. d. Mitte quer
- „ 3. a. longit. Fr. d. Köpfchens bis
 i. d. Hals ? ?
 b. zw. mittl. u. ob. $\frac{1}{3}$
- In 3 Fällen keine genauere Angabe.

Ulna.

- Fall 5. a. Dicht über proc. styloid. Kammrad-
 b. 2.5 cm höher verletzg. Heilg.
- „ 1. a. } l. nahe Handgelenk Spaten-
 b. } mehrfach hiebe Heilg.
- „ 8. a. } im unt. $\frac{1}{3}$ doppelt Ueber-
 b. } fahrung Heilg.
- „ 7. a. dicht über proc. styloid. Maschinen-
 b. ob. $\frac{1}{3}$ verletzg. Heilg.
- „ 2. a. 1 Finger br. über proc. styl. ?
 b. ob. $\frac{1}{3}$ Heilg.
- „ 9. a. unt. $\frac{1}{4}$
 b. proc. coronoid. Sturz †
- „ 4. a. Fr. longit. v. Olecr. bis z.
 Mitte
 b. i. d. Mitte d. volare Frag-
 ment nochmal gebr. ? †
 c. proc. coronoid. abgerissen
- In 2 Fällen keine genauere Angabe.

Antibrachium.

Fall 5.	a. {	Doppel fr. im unt. $\frac{1}{3}$	Dresch-	Heilg.
	b. {		maschine	
„ 8.	a. 2"	oberh. Radiocarpal gel.	v. Trans-	
	b. 5"	„ „	mission	†
			erfasst.	
„ 7.	a. {	Mittelstück 5"	Ueber-	Heilg.
	b. {		fahren	
„ 11.	a. {	l. Rad. u. Ulna in 3 grosse	Schuss	†
	b. {	Splitter		
„ 10.		Dreifache Fr.	Schneide-	Heilg.
			maschine	

Von den übrigen fehlen genaue Angaben.

Femur.

Von 48 Doppelfracturen des

Femur waren subcutan	23
ohne Angabe	9
complicirt	16
davon Schussverletzungen	6
es endeten mit Heilung	26
Tod	13
ohne Angabe waren	9
Die Ursachen waren:	
Sturz aus der Höhe	13 mal
Schussverletzung	6 "
Ueberfahung	3 "
Kegelschieben	3 "
von herabfallender Last getroffen	2 "
Verschüttung	2 "
von Maschinentheilen erfasst	2 "
Fall über Stock zwischen den Beinen	2 "
Fall auf ebener Erde	1 "
Hufschlag	1 "
Ursache nicht angegeben	12 "

47 mal

(2 Doppelfracturen an demselben Individuum)

Die rechte Seite war	20 mal
linke	17 "
Seite nicht angegeben	11 "

Die Altersverhältnisse waren folgende:

	1-9	10-19	20-29	30-39	40-49	50-59	60-69	70-79	ohne Alters- angabe.	ohne Ge- schlechtsang.	Summa
M.	2	3	8	4	2	1	2	—	8	11	30
W.	—	1	4	1	—	—	—	—	—	—	6
Sa.	2	4	12	5	2	1	2	—	8	11	47

Gleichzeitige anderweitige Verletzungen bestanden in 22 Fällen und zwar:

Fall 39.	Fractura patellae sin. (l.)	Sturz	Heilg.
„ 29.	Sugillationen am rechten Auge, Quetschwunde am Kinn (r.)	Sturz	Heilg.
„ 23.	Haemarthros genu (r.)	Sturz	Heilg.
„ 17.	cpl. Doppelfr. d. crus dx. (r.) v. Trans- mission er- fasst.		Heilg.
„ 22.	Doppelfraktur d. crus. Tiefe Wunde am Damm. Schwap- pendes Blutextravasat auf dem Rücken (l.)	Ver- schüttung	Heilg.
„ 9 u. 10.	Ausser den beiden Doppel- fracturen beider Femora Con- tusion der rechten Seite des Kopfs und Gesichts, über rech- tem Augenwinkel Quetsch- wunde. Am Kinn 1 1/2“ lange Wunde. Uebergrosse seitliche Beweglichkeit in beiden Knieen. Fr. rad. dx. 1“ über d. Hand- gelenk, Fr. rad. sin. etwas höher (r. u. l.)	Sturz	Heilg.
„ 40.	Fr. cruris sin. schräg Quetsch- wunde unterh. d. l. Mandi- bula (r)	Sturz	†
„ 28.	Cpl. Splitterfr. beider Malle- olen. Fr. antibr. sin. Quetsch- wunde am Damm, am Kinn.	Sturz	†

Innere Verletzungen (1)			
Fall 41.	Fr. malleol. int. dx. Fr. hum. dx. vuln. contus. region. pariet. dx. contusiones et excor. plur. (r)	Sturz	†
„ 42.	Fr. epl. tib. sin. ob. $\frac{1}{3}$ (1)	Sturz und Ueber- fahrung	†
„ 34.	Doppelfr. der l. tib. 1) zw. mittl. und unt. $\frac{1}{3}$ 2) ob. $\frac{1}{3}$. Fr. spl. fib. sin. ob. $\frac{1}{3}$. Fr. commin. pat. sin. Fr. spl. tib. dx. i. d. Mitte. Fr. spl. uln. sin. (1)	Sturz	Heilg.
„ 21.	Doppelfr. d. r. Humerus. Fr. commin. rad. dx. unt. $\frac{1}{3}$. Fr. patellae utriusque (r)	Sturz	†
„ 18.	Fr. commin. ossium tarsi pedis utriusque. Vulnera contusa, commotio cerebri, Meningitis (1)	Sturz	†
„ 35.	Fr. scap. dx. durch d. spina. Fr. hum. dx. unt. $\frac{1}{3}$. Graviditas. 140. Tag Partus, folgende Metro-Peritonitis (r)	Sturz	Heilg.
„ 37.	Fr. fem. sin. i. d. Mitte. Decubitus. 3 Gelenke beider Unterextremitäten ankylotisch (r)	Spindel erfasst herum- geschleudert	†
„ 1.	Starke Contusion der Brust. Bedenkliche Brusterscheinungen (1)	Schwerer Stein auf Brust und Bein	Heilg.
„ 25.	Haemarthros genu (1)	Fass auf Fem. gefall.	Heilg.
„ 26.	Quetschwunden am os pariet. dx. (1)	Ueber- fahrung	Heilg.
„ 48.	Streifschuss a. l. fem., tiefer Weichtheilschuss a. r. fem. (1)	Schuss	†
„ 5.	Rücken i. Gegend der Lenden-		

- u. Sakralwirbelgequetscht, Paralyse d. l. fem. Ob. Rand d. l. acetabulum abgebr. (r) Ver- schüttung Heilg.
- Fall 24. Quetschwunde im Gesicht, luxatio obturatoria fem. sin. (r) Ver- schüttung Heilg.

Die Heilungen dauerten in

- Fall 19. 18 Tage
 „ 36. 47 „ (cpl.)
 „ 25. 2 Monat
 „ 26. 2 „
 „ 29. 2 „
 „ 15. 2 „ Recidiv 3 Mon.
 „ 45. 2½ Monat (cpl.)
 „ 27. 2 Monat
 „ 2. 8 Wochen vernachlässigt, dann 6 Wochen
 „ 34. 95 Tage
 „ 35. 106 „ (cpl)
 „ 38. 4½ Monat (cpl)
 „ 39. 6 Monat (cpl)
 „ 44. 8 „ (cpl)
 „ 9 u. 10. 1 Jahr.

In 9 Fällen ist die Zeit nicht angegeben, in 6 Fällen der Ausgang nicht.

Amputationen wurden nöthig in den Fällen

1. Femur Heilung
 42. „ †
 43. „ †

Pseudarthrose trat ein in Fall 13 und 34, Ankylose im Knie in 22 und 26, eine complicirende Phlegmone in 22, bedeutende Deformität in 2 (wieder gebrochen), in 3 doppelte winklige Knickung, in 6 und 11, in 11 mittleres Fragment fast quer und so geheilt, complete Gebrauchsunfähigkeit.

Der Grad der Verkürzung war folgender:

- in Fall 2 ½“
 „ 34 1“
 „ 23 u. 38 1½ cm
 „ 29 u. 36 2 cm
 „ 10 u. 15 1½ cm

Fall 17	einige“
„ 5	7 $\frac{1}{2}$ “
„ 8	21—24 $\frac{1}{2}$ Linien.

In 13 Fällen trat der Tod ein und zwar in Folge:

Fall 13. Urinbeschwerden vorher

- „ 16. Nierenleiden
- „ 21. Basisfractur
- „ 28, 48. Erschöpfung
- „ 37. Dysenterie
- „ 40, 41. k. Section Sturz.
- „ 32. Shoc
- „ 43, 18. Pyämie
- „ 46, 47. Pyämie (?).

Genauere Daten über die Fracturstellen

- | | | |
|----------|--|-----------------|
| Fall 11. | a. collum | Fall über Stock |
| | b. ob. $\frac{1}{3}$ | zw. d. Beinen. |
| „ 39. | a. collum | |
| | b. mittl. $\frac{1}{3}$ | Sturz. |
| „ 2. | a. collum | |
| | b. ungf. i. d. Mitte | ? |
| „ 6. | a. collum | |
| | b. zw. mittl. u. unt. $\frac{1}{3}$ | ? |
| „ 5. | a. dicht unter Trochanteren | |
| | b. beinahe i. d. Mitte | Verschüttung |
| „ 8. | a. unter gr. Trochanter | |
| | b. zw. ob. und mittl. $\frac{1}{3}$ | ? |
| „ 48. | a. unter gr. Trochanter schräg
v. i. n. u. au. | Schuss |
| | b. zw. ob. und mittl. $\frac{1}{3}$ quer | |
| | c. schräg v. i. n. au. 2 $\frac{1}{2}$ “
äuss. Wand, viele Splitter | |
| „ 1. | a. unter Trochanter minor | Schwerer Stein |
| | b. unt. $\frac{1}{3}$ | aufs Bein. |
| „ 27. | a. dicht unter Trochanteren | |
| | b. zw. mittl. und unt. $\frac{1}{3}$ | Sturz |
| „ 14. | a. unter kl. Trochanter | |
| | b. 4“ w. Kniegelenk | Sturz |
| „ 15. | a. { ebenso, quer | Kegelschieben |
| | b. } | |

Fall 16.	a.	} ebenso	Kegelschieben
	b.		
„ 10.	a.	ob. $\frac{1}{3}$	
	b.	Knochenlamelle v. unt. Ende abgesprengt	Sturz
„ 28.	a.	ob. $\frac{1}{3}$	
	b.	dicht über Knie, splittrig .	Sturz
„ 37.	a.	ob. $\frac{1}{3}$	v. Spindel erfaßt,
	b.	unt. $\frac{1}{3}$	herumgeschleudert
„ 44.	a.	ob. $\frac{1}{3}$	
	b.	unt. $\frac{1}{3}$	Schuss
„ 19.	a.	ob. $\frac{1}{3}$	
	b.	unt. $\frac{1}{3}$?
„ 41.	a.	zw. ob. und mittlerem $\frac{1}{3}$	
	b.	zw. mittl. und unt. $\frac{1}{3}$.	Sturz
„ 35.	a.	zw. ob. und mittl. $\frac{1}{3}$.	
	b.	zw. mittl. und unt. $\frac{1}{3}$.	Sturz
„ 21.	a.	Diaphyse quer	
	b.	unt. Epiphyse splittrig .	Sturz
„ 23.	a.	i. d. Mitte	
	b.	direct ober den Condylen	Sturz
„ 38.	a.	i. d. Mitte schief	
	b.	ober den Knorren quer .	Ueberfahung
„ 25.	a.	über d. Mitte schräg . . .	
	b.	direct über Gelenk quer .	Fass aufs Bein
„ 40.	a.	i. d. Mitte splittrig . . .	
	b.	unt. Ende ins Gelenk . . .	Sturz
„ 29.	a.	mittl. $\frac{1}{3}$ schräg n. u. i.	
	b.	unt. $\frac{1}{3}$ quer	Sturz
„ 9.	a.	i. d. Mitte	
	b.	quer in den Condylen . . .	Sturz
„ 36.	a.	i. d. Mitte quer	
	b.	zw. mittl. und unt. $\frac{1}{3}$ quer	Hufschlag
„ 34.	a.	zw. mittl. und unt. $\frac{1}{3}$.	
	b.	direct über den Condylen	Sturz
„ 43.	a.	i. d. Mitte	
	b.	zw. mittl. und unt. $\frac{1}{3}$ Lochschuss, viel Längs- fissuren.	Schuss

Fall 42.	a.	i. d. Mitte	
	b.	T Fr. über d. Condylen .	Sturz
" 26.	a.	i. d. Mitte Abst. Handbreite	Ueberfahrung
	b.		
" 4.	a.	i. d. Mitte Abstand $2\frac{1}{3}$ "	?
	b.		
" 24.	a.	oberh. s. Mitte	
	b.	zw. oh. und mittl. $\frac{1}{3}$. .	Verschüttung
" 3.	a.	mittl. $\frac{1}{3}$?
	b.		
" 33.	a.	collum	
	b.	Oberschenkel	Verschüttung
" 12.	a.	collum	Fall über Stock
	b.	?	zw. d. Beinen.
" 18.	a.	oberh. Kniegelenk in meh- rere Stücke	Sturz
	b.		

In den 11 übrigen Fällen sind die Fracturstellen nicht angegeben.

Crus.

Von 58 Doppelfracturen des Crus waren

	subcu- tan	ohne Ang.	cpl.	davon Schuss- verl.	Sum- ma
Tibia	13	2	12	—	27
Fibula	3	3	8	2	14
Tib. und Fib.	5	3	9	1	17
	21	8	29	3	58

Es endeten mit Heilung 36

Tod 13

ohne Angabe waren 9

und zwar vertheilen sich die Angaben auf die einzelnen Knochen wie folgt:

		Heilung	Tod	k. Angabe	Summa
Tibia	subc.	11	—	—	27
	cpl.	6	7	—	
	ohne Ang.	1	—	2	
		18	7	2	
Fibula	subc.	3	—	—	14
	cpl.	3	4	1	
	ohne Ang.	—	—	3	
		6	4	4	
Tib. u. Fib.	subc.	5	—	—	17
	cpl.	7	2	—	
	ohne Ang.	—	—	3	
		12	2	3	
		36	13	9	58

Altersverhältnisse.

	1—9	10—19	20—29	30—39	40—49	50—59	60—69	70—79	ohne Alters- angabe.	ohne Ge- schlechtsang.	Summa
M.	1	6	6	11	8	6	—	—	4	11	42
W.	1	—	—	—	4	—	—	—	—	—	5
Sa.	2	6	6	11	12	6	—	—	4	11	58

Ursachen.

	Tibia	Fibula	Tib. u. Fib.
Sturz	5	2	2
Ueberfahung	4	1	3
Verschüttung	3	—	1
Von herabfallender Last getroffen	2	2	1
Fall auf ebener Erde	2	2	1
Schussverletzung	—	2	1
Von Maschine erfasst	—	1	1
„Directe Gewalt“	1	—	—
Ursache un- bekannt	10	4	7
	27	14	17

Die rechte Seite war 23 mal
 linke 23 mal
 die Seite nicht angegeben 8 mal
 Es vertheilte sich auf die einzelnen Knochen:

	Rechts	Links	ohne Angabe
Tibia	12	11	4
Fibula	4	6	4
Tib. u. Fib.	7	6	4
	<u>23</u>	<u>23</u>	<u>8</u>

Gleichzeitige anderweitige Verletzungen bestanden in 41 Fällen und zwar

Tibia	21
Fibula	12
Tib. u. Fib.	8.

Tibia.

Fall 1.	Fr. fib. sin. (l)	?	Heilg.
„ 13.	Fr. fib. sin. (l)	?	Heilg.
„ 2.	Fr. fib. sin. (l)	?	Heilg.
„ 10.	Fr. fib. ders. Seite	Sturz	Heilg.
„ 15.	Fr. fib. dx. Wunde über l. Augenhöhlenrand (r)	ungeknickt	Heilg.
„ 22.	Fr. fib. dx. Rissquetschwunde an mehr. Fing. d. l. Hand und am Kopf (r)	Ueber- fah- rung Eisenbahn	Heilg.
„ 14.	Fr. fib. sin. dicht unter Knie. Knie ödematös (l)	Kiste auf Bein ge- fallen	Heilg.
„ 18.	Fr. fib. sin., verschied. Quetschungen und Excoriat. Decubitus (l)	Ueber- fah- rung	Heilg.
„ 11.	Fract. fib. ders. Seite (?)	?	?
„ 4.	Fr. mall. ext. dx. (r)	Sturz	Heilg.
„ 5.	Fr. mall. ext. sin. (l)	?	Heilg.
„ 18.	Fr. fib. sin. (l)	Ueber- fah- ren	Heilg.
„ 17.	Fr. mall. ext. dx. Hämorrhagie (r)	Sturz	†

Fall 24.	Fr. fib. dx. Fussgel. eröffnet. Gr. Gefässe u. Musculatur vorn zerrissen (r)	Angabe verweigert	†
" 9.	Fr. cpl. fem. sin. schräg zw. mittl. u. ob. $\frac{1}{3}$. Fr. fib. dx. (r)	Ueber- fahren	Heilg.
" 8.	Fr. fem. sin. Fr. fib. dx. unt. $\frac{1}{3}$ (r)	?	Heilg.
" 20.	Fr. crur. sin. unt. $\frac{1}{3}$. Fr. fib. dx. (r)	Auffallen v. Stein	†
" 19.	Luxat. obturat. fem. sin. Fr. acrom. sin. transv. Fr. fib. dx. unt. $\frac{1}{3}$ (r)	Ver- schüttung	Heilg.
" 26.	Fr. spl. hum. dx. unt. $\frac{1}{4}$. Fr. crur. dx., venöse Hämorrhagie. Fr. fib. sin. zw. ob. u. mittl. $\frac{1}{3}$ (l)	Ver- schüttung	†
" 3.	Fr. patell. sin. Doppelfr. d. fem. sin. Fr. spl. fib. sin. ob. $\frac{1}{3}$. Fr. spl. tib. dx. i. d. Mitte. Fr. spl. ulnae dx. (l)	Sturz	Heilg.
" 23.	Fr. antibr. commin. unt. $\frac{1}{3}$. Hämorrhagie. Fr. crur. dx. commin. Vuln. oss. pariet. dx. Fr. antibr. sin. commin. unt. $\frac{1}{3}$. Luxatio cub. sin. u. hint. Luxat. hum. sin. intracoracoid. Fr. colli hum. sin. (r)	Sturz	†

Fibula.

Fall 2.	Fr. tibiae sin. (l)	?	keine Heilg.
" 10.	Fr. mall. int. dx. (r)	Sturz	†
" 8.	Fr. tib. sin. (l)	?	?
" 6.	Fr. tib. sin. (l)	Umknicken Last auf	Heilg.
" 11.	Fr. tib. sin. Variolois (l)	Bein gef.	?
" 5.	Fr. tib. dx. unt. $\frac{1}{3}$ schräg. Tabes (r)	Fall auf eb. Erde	Heilg.
" 9.	Fr. tib. dx. cpl. Erysipel. Hospitalbr.	Ueber- fahren	†

Fall 4.	Fr. tib. ders. S. (?)	?	?
„ 7.	Fr. tib. commin. ders. S. (?)	?	†
„ 12.	Fr. tib. commin. ders. S. tibialis post. zerrissen. (?)	Sturz	Heilg.
„ 1	Fr. tib. commin. sin. (l)	Ueberfahren	?
„ 3.	Fr. tib. sin. Epiphysenfr. d. r. fem. (l)	Maschinenverletzung	Heilg.

Fall 13 und 14 zeugen allein Fibuiafracturen, beide Schussverletzungen.

Tibia und Fibula.

Fall 5.	Bluterguss im Talocruralgelenk	Ueberfahren	Heilg.
„ 10.	Ausgedehnte Zerreiſſung der Weichtheile a. ganzen Unterschenkel und Fuss	Verſchüttung	Heilg.
„ 4.	Fr. oss. occip. mit Impression	v. Trachytblock getr.	Heilg.
„ 11.	Verbrennung d. Gesichts. Fr. v. 4 Mittelfusssknochen (l)	?	Heilg.
„ 15.	Conquassatio fem. dx. (l)	v. Eisenbahn überfahren	†
„ 9.	Fr. fem. sin. (T Fr.). Fr. calc. dx. Fr. crur. sin. Fr. astrag. sin. (r)	Sturz	†
„ 12.	Doppelfr. d. r. fem. (r)	v. Welle erfaßt, herumgeschleudert	Heilg.
„ 16.	Doppelfr. d. l. fem. Tiefe Wunde am Damm. Schwappen des Blutextravasat auf d. Rücken	Verſchüttung	Heilg.

Die Heilungen dauerten:

Fall	Tibia.	Fall	Fibula.	Fall	Tib. u. Fib.
14 u. 22	(cpl.) 2 Monat	5	-11 Wochen	4	43 Tage
5	65 Tage	6	3 Monat	13	wenige W. (cpl.)
16	68 "	12	5 M. (cpl.)	14 u. 17	2 Mon. (cpl.)
4	70 "			8	2 1/2 Mon.
19	76 " (cpl.)			11	105 T. (cpl.)
13	2 1/3 Mon.			5	5 1/2 Mon.
27	3 M. (cpl.)			3	1/2 Jahr
3	95 Tage			2	besteht seit 6 M. Heilg. n. 2 Mon.
9	3 1/2 Mon.				
7	117 Tage				
6	135 "				
18	7 M. (cpl.)				
10	8 "				
8	1/2 J. Pseudarthrose, Heilg. n. 2 1/2 M. n. Amp.				

In 9 Fällen ist die Zeit nicht angegeben, in 5 Fällen der Ausgang nicht.

Amputationen wurden nöthig in den Fällen:

Tibia	8	Heilg.
	16	"
	17	†
	21	†
	22	Heilg.
	24	†
	26	†
Fibula	3	Heilg.
	7	†
	13	†
Tib. und Fib.	10	Heilg.
	15	(duplex) †

Resectionen in:

Tibia 2. und 2 J.

Fibula 10.

Verkürzungen:

Tibia in Fall	18	1/2"	Fibula in Fall	12	2"
"	3	1"			
"	9	1 1/2 cm			
"	6	3	"		

Tibia Fall 10 wies einen grossen unförmigen Callus auf mit starker Deformität. wurde wieder gebrochen, gute Heilung. In Tibia Fall 18 wurde das ganze mittlere Fragment (4“) entfernt und es trat trotzdem nur eine Verkürzung von $\frac{1}{2}$ “ ein.

Der Tod trat ein in 13 Fällen und zwar:

Tibia	Fibula	Tib. u. Fib.
17. (cerebr. Sympt.)	7. Pyämie	9. ? (auf d. Stelle)
20. Pyämie	9. Wundfäule	15. Fettesembolie
21. Pyämie	10. Nephritis. Ma-	
23. Pyämie	rasm.	
24. Delirium	13. Pyämie	
25. Peritonitis		
26. Erschöpfung		

Genauere Daten über die Fracturstellen

Tibia. Fall 18.	a. ganze mittl. $\frac{1}{3}$ her-	Ueber-	Heilg.
	b. ausgeschlagen .	fahrung	
„ 15.	a. zw. mittl. u. ob. $\frac{1}{3}$	Umge-	Heilg.
	b. zw. mittl. u. unt. $\frac{1}{3}$	knickt	
„ 26.	a. dans la partie la	Verschüt-	†
	plus épaisse du tibia	tung	
„ 27.	a. mittl. $\frac{1}{3}$	Ueber-	Heilg.
	b. mittl. $\frac{1}{3}$ $1\frac{3}{4}$ “ tiefer	fahrung	
„ 7.	a. 6 Finger breit unter		Heilg.
	Spina	?	
	b. 2“ darunter		
Tib. u. Fib. Fall 5.	a. zw. ob. u. mittl.		Heilg.
	$\frac{1}{3}$ ohne Disloc.		
	b. zw. mittl. u. unt.	Ueber-	
	$\frac{1}{3}$ mit Splitter	fahrung	
	c. schräg beide		
	Malleolen		

Tib. u. Fib.

Fall 14.	a. ob.Theil d. mittl. $\frac{1}{3}$. Splitter	Sturz	Heilg.
	b. zw. mittl. u. unt. $\frac{1}{3}$ quer		
„ 1.	a. dicht unt. d. Condylen . .		
	b. zw. mittl. u. unt. $\frac{1}{3}$ d. tibia,		
	quer	?	?
	c. ob. $\frac{1}{3}$ schräg		

Tibia

Fall 9.	a.	i. d. Mitte quer	Ueber-	Heilg.
	b.	Malleol. abgebr.	fahrung	
„ 6.	a.	i. d. Mitte	?	Heilg.
	b.	im Malleolus		
„ 5.	a.	i. d. Mitte	?	Heilg.
	b.	durch die Malleolen		
„ 4.	a.	i. d. Mitte	Fall	Heilg.
	b.	durch die Malleolen		
„ 20.	a.	in d. Mitte commin.	herabfall.	
	b.	Fr. longit. mall. int.	Stein	†

Tib. u. Fib.

Fall 10.	a.	i. d. Mitte i. d. Breite v. 3“	Verschüt-	Heilg.
	b.	Fussgel. commin.	tung	
„ 11.	a.	mittl. $\frac{1}{3}$?	Heilg.
	b.	unt. $\frac{1}{3}$		

Tibia

Fall 1.	a.	mittl. $\frac{1}{3}$ schräg	?	?
	b.	unt. $\frac{1}{3}$ schräg		
„ 19.	a.	direct über Fussgel.	Verschüt-	Heilg.
	b.	2“ höher	tung	
„ 25.	a.	unt. $\frac{1}{3}$	Fall auf	†
	b.	im Fussgel.	eb. Erde	
„ 14.	a.	i. d. Mitte	Kiste auf	Heilg.
	b.	3 Finger unterh. Kniegel. Bein gef.		
„ 2.	a.	schräg $3\frac{1}{2}$ “ l. Stück aus ob. $\frac{1}{2}$?	Heilg.
	b.	schräg $\frac{1}{2}$ herausgeschlagen		
„ 10.	a.	2 mal zw. ob. und mittl. $\frac{1}{3}$	Sturz	Heilg.
	b.			
„ 21.	a.	Doppelfr. i. ob. $\frac{1}{3}$	directe Gew.	†
	b.			
„ 22.	a.	etw. über d. Mitte	Eisen-	Heilg.
	b.	Fr. longit. ins Kniegelenk.	bahn- überfahrung	
„ 8.	a.	ob. $\frac{1}{3}$?	Heilg.
	b.	weiter unten		

Tib. u. Fib.

„ 17.	a.	ob. $\frac{1}{3}$	Schuss	Heilg.
	b.	mittl. $\frac{1}{3}$		

Tibia.		fortgeschleud.	
Fall 16.	a. unt. $\frac{1}{2}$ zerschmettert	Ver-	
	b. Tibiakopf gesplittert, - fr. longit. 2" weit nach unten	schüttet Explosion	Heilg.
" 3.	a. zw. unt. u. mittl. $\frac{1}{3}$	Sturz	Heilg.
	b. ob. $\frac{1}{3}$		
" 24.	a. unt. $\frac{1}{3}$ dicht über Gelenk	Sturz	†
	b. ob. $\frac{1}{3}$		

Tib. und Fib.

" 16.	a. i. d. Nähe des Fussgel.		
	b. i. d. Nähe d. Kniegel. commin.	?	Heilg.
" 8.	a. 3 Finger breit unt. spina tib. schräg		
	b. 2 Finger breit über Malleolen schräg	Ausgleiten	Heilg.
" 2.	a. $3\frac{1}{2}$ " unter d. Knie	?	Heilg.
"	b. $2\frac{1}{2}$ " über d. Knöcheln		
" 4.	a. 2" oberh. Fussgel. quer	v. Trachyt-	
	b. ob. $\frac{1}{3}$ schräg	block getr.	Heilg.
" 3.	a. über d. Knöcheln	?	Heilg.
	b. im ob. $\frac{1}{3}$		
" 9.	a. unt. Ende gesplittert		
	b. capiti fib. abgebr., ob. Ende d. tib. gebr.	Sturz	†
" 7.	a. der beiden Malleolen	?	?
	b. des Unterschenkels		
" 12.	a.	v. Trans-	
	b. 5" 1. Stück herausgebr.	mission er-	Heilg.
		fasst	
" 13.	a. 2"	Ueberfah-	
	b. " " "	ren.	Heilg.
" 15.	a—c 4 mal gebr. Fussgel. zerschmettert	Eisenbahn-	
		verletzung.	†

Tib.

Fall 17.	a. fr. transv. du tib. à 6 cm au-dessus de la Mortaise	Sturz	†
	b. fr. d. la Mall. int. à sa base		

Fibula.

Fall 3.	a. ob. Epiphyse	v. Maschine	Heilg.
	b. unt. Epiphyse	erfasst	
„ 2.	a. capit. fib. quer	?	?
	b. Mall. ext. äusserste Spitze		
„ 9.	a. } unt. $\frac{1}{3}$ 2 mal gebr.	Ueberfah-	†
	b. } Mittelstück $1\frac{1}{2}$ “	run-	

Fibula.

Fall 6.	a. $1\frac{1}{2}$ cm über Mall. ext.	Um-	Heilg.
	b. 2 cm höher	knicken	
„ 8.	a. } unt. Ende der fib. in	Sturz, Last	?
	b. } mehrere Stücke	aufs Bein	
„ 5.	a. unt. $\frac{1}{3}$ quer	Fall auf	Heilg.
	b. handbreit höher quer	eb. Erde	
„ 1.	a. zw. I und II $\frac{1}{4}$ schräg		
	b. i. d. Mitte quer		
	c. zw. III und IV $\frac{1}{4}$ quer	?	?
	d. 1 Querfinger oberh. proc. styloid. schräg		
„ 13.	a. 4 cm unter capit. Infraction	Schuss	†
	b. i. d. Mitte quer		
„ 7.	a. } mittl. $\frac{1}{3}$ 2 mal schräg	?	†
	b. }		

Von den übrigen Fällen fehlen genaue Angaben.

Rippen.

Von 41 Doppelfracturen der Rippen vertheilen sich die Ursachen folgendermassen:

Ueberfahung	14 mal
Sturz aus der Höhe	5 „
Stoss gegen d. Brust	4 „
Gequetscht zw. 2 Wagen	2 „
Verschüttung	1 „
Zwischen Maschinenräder	1 „
V. herabfall. Last getroffen	1 „
Fall auf einen Zuber	1 „
Ursache unbekannt	12 „

Alterverhältnisse:

	1-9	10-19	20-29	30-39	40-49	50-59	60-69	70-79	ohne Alters- angabe	ohne Ge- schlechtsang.	Summa
M.	—	1	2	5	3	3	3	—	17	3	34
W.	—	—	1	—	—	1	1	1	—	—	4
Sa.	—	1	3	5	3	4	4	1	17	3	41

Es endeten mit Heilung . . . 14

„ „ „ Tod . . . 25

ohne Angaben waren . . . 2

Die Fracturstellen gruppiren sich folgendermassen:

Fall	9.	(l.)	a. a. Tuberc.	b. vorn	Ueber- fahung	†
„	21.	(l.)	a. aussen v. Tuberos.	b. am Knorp.	Sturz	†
„	22.	(?)	a. dorsal	b. Sternal	Zw. 2 Wg. geqtsch.	Heilg.
„	1.	(?)	a. a. Tuberc.	b. u. c. Vorn	d. i. d. ?	?
					2 mal Mitte	
„	26.	(l.)	a. a. Gelenk	b. am Knor- pel	c. i. d. v. Wa- M. gen umge- stossen	†
„	28.	(l.)	a. a. Gelenk	b. an Knor- peln	Verschüttg.	†
„	29.	(r)	a. a. hint. n. angul.	b. Vorn an Knorpeln	Zw. 2 Ma- schinen- räder	†
„	18.	(l.)	a. a. Tuberc.	b. angulus	Sturz	†
„	16.	(l.)	am Gelenk	mehrfach		
„	28.	(l.)	a. äusserst.	b. am Ge- Circumferenz lenk	Verschüttg.	†
„	28.	(l.)	a. — —	b. angulus	—	—
„	20.	(l.)	a. collum	b. angulus	v. herabfall. Last getr.	†
„	14.	(l.)	a. i. d. Mitte	b. angulus	Ueber- fahren	†

Fall 6. (fr.) *a.* äuss. Circf. *b.* vorn ? ?

In Bezug auf die Körperseiten vertheilten sich die Fracturen folgendermaassen:

Rechts Links Beiders. dopp. Einers. dopp. ohne Ang.
Anders. einf.

9 10 4 6 12

Die 6 Fälle eines. dopp., anders. einfach betrafen alle die linke Seite, so dass 16 Doppelfracturen links 9 auf der rechten Seite gegenüberstehen.

Das Gesamtergebniss stellt sich darnach folgendermassen:

	Heilung	Tod	Ohne Angabe	Summa
Clavicula	8	2	2	12
Humerus	26	11	3	40
Antibrachium	18	6	10	34
Femur	27	13	8	48
Crus	36	13	9	58
Summa	115	45	32	192
Rippen	14	25	2	41
Summa	129	70	34	233

Das ergibt für die Summe 192:

60% Heilung

23% Tod

für die Summe 233:

55% Heilung

30% Tod.

	subcutan	apl.	ohne Angabe	Summa
Clavicula	9	3	—	12
Humerus	15	18	7	40
Antibrachium	10	17	7	34
Femur	23	16	9	48
Crus	21	29	8	58
Summa	80	81	31	192

Altersverhältnisse.

	1-9	10-19	20-29	30-39	40-49	50-59	60-69	70-79	80-89	Ohne Alters- angabe	Ohne Ge- schlechtsang	Summa
M.	4	18	22	30	19	14	7	2	—	44	46	160
W.	1	2	7	1	4	2	1	4	1	3		26
Sa.	5	20	29	31	23	16	8	6	1	47	46	232

Die Ursachen lassen sich nach ihrer Häufigkeit folgendermassen gruppieren:

Sturz aus der Höhe	41 mal
Ueberfahung	32 "
Schussverletzung	15 "
Von herabfallenden Last getroffen	11 "
Von Maschinentheilen erfasst und herumgeschleudert	10 "
Fall auf ebener Erde	9 "
Zw. Maschinenräder gerathen	7 "
Verschüttung	7 "
Schlag	5 "
Stoss gegen die Brust	4 "
Kegelschieben	3 "
Fall über 1 Stock	2 "
Hufschlag	2 "
Gequetscht zw. 2 Wagen	2 "
Fall auf einen Zuber	1 "
„Directe Gewalt“	1 "
Pferdebiss	1 "
Zug am Arm	1 "
Quartschlagen	1 "

Die Reihe der Häufigkeit der Doppelfracturen an den einzelnen Knochen stellt sich wie folgt:

Ulna 9	oder	Clavicula 12
Rad. und Ulna 11		Ulna 20
Clavicula 12		Radius 25
Radius 14		Fibula 31
Fibula 14		Humerus 40
Tib. und Fib. 17		Rippen 41

Tibia	27	Tibia	44
Humerus	40	Femur	48
Rippen	41		
Femur	48		
Mithin war			
die obere Extremität			74 mal
„ untere			106
betroffen			

Von Doppelfracturen der Metacarpal-, Metatarsalknochen und der Phalangen wurde kein einziger sicherer Fall gefunden, höchstens solche mit der unbestimmten Bezeichnung „mehrfach“.

Was nun den Mechanismus der Doppelfracturen betrifft, so ist auf experimentellem Wege wenig zu erreichen, es kommt gerade hierbei sehr auf die Haltung des Körpers, auf die Richtung der einwirkenden Gewalt und auf ihre Intensität an. Die Gewalten sind, wie aus obiger Tabelle ersichtlich, äusserst schwere, und namentlich sind es, wie auch a priori vorauszusehen war und seit lange bekannt ist, breit einwirkende, Ueberfahrungen, Quetschungen ganzer Extremitäten. Demgemäss konnte man annehmen, dass die Bergleute ein erklärliches Contingent stellen würden. Nach den obigen Daten scheint das nicht und doch ist es in der That so. Wo Berichte aus Bergwerksdistricten benutzt wurden, fand sich auch eine verhältnissmässig grosse Anzahl Doppelfracturen vor; das umfassendste Material in dieser Beziehung, durch Drecker ¹⁾ zusammengestellt, ist leider nur ganz kurz statistisch gehalten, so dass es für vorliegenden Zweck wenig verwendbar war, doch wurde es für zweckmässig gehalten die Fälle einzeln anzuführen, um ein Bild der Häufigkeit zu geben. Drecker schreibt an einer Stelle ²⁾:

„Die meisten Fracturen entstanden durch Stein- und Kohlenfall und zwar in 1033 Fällen, eine Zahl, die grösser ist, als die Summe aller anderen Entstehungsursachen. Unterschenkel und Schlüsselbeinbrüche rührten meistens her

1) Drecker l. c.

2) *ibid.* p. VIII.

durch Stein- und Kohlenfall; Vorderarmbrüche durch Hineingerathen der Arme in Maschinen und durch Fall; Oberschenkelbrüche zumeist durch Sturz in Schächte. Die schwersten Knochenbrüche sind durch Stein- und Kohlenfall, durch Ueberfahren, durch zu frühes Losgehen einer eingesetzten Dynamitpatrone, durch Sturz in Schacht- und Bremsberge entstanden“. Die von ihm genannten und oben citirten Fälle aus den Jahren 1876–80 be-

trafen: Schlüsselbein	1 mal
Vorderarm	2 „
Oberschenkel	4 „
Unterschenkel	2 „
Radius	1 „
(Ulna und Condy. int. humeri ebenfalls gebr.)	
(Tibia gleichzeitig)	1 „
Fibula einfach)	
(Fibula gleichzeitig)	1 „
Tibia einfach)	

Auch hier überwiegt also die untere Extremität.

Bei der Verschüttung ist noch aufmerksam zu machen auf die Fälle Femur 24 und Tibia 19. In Femur 24 ist die Doppelfractur im rechten Femur, dabei links Luxatio obturatoria, in Tibia 19 Doppelfractur ebenfalls rechts, dabei links Luxatio obturatoria.

Recht häufig zeigen sich auch gleichzeitige Luxationen meist infracoracoidea, bei den Doppelfracturen der oberen Extremität und des Humerus insbesondere. Auffallend übereinstimmend und sich gegenseitig ergänzend sind die 3 Fälle von Femurdoppelfracturen durch Kegelschieben (13. 15. 16), denen sich ein vierter von König in seinem Lehrbuche citirter, aber nicht genau beschriebener hinzugesellt. Jedemal brach der Oberschenkel des vorgestellten Beins, also bei Rechtsschiebenden der linke, bei dem Linksschiebenden der rechte. Die Bruchstellen lagen unter dem kleinen Troch. und dicht über dem Kniegelenk. Vielleicht entstand die erste Fractur durch Muskelaction und die zweite dann durch den Sturz zur Erde, ebenso wie bei den 2 Fällen am Femur; ver-

ursacht durch Fall über einen zwischen die Beine gerathenen Stock (Fracturstellen im Schenkelhals und ob. $\frac{1}{3}$ der Diaphyse), man dieselbe Aetiologie voraussetzen könnte. Ueberhaupt muss vielleicht eine grosse Anzahl, wenn nicht die grössere Hälfte, auf Entstehung in zwei Zeiten zurückgeführt werden, beweisen lässt es sich allerdings nicht. Die grosse Zahl der complicirten Fälle erklärt sich zum grössten Theil aus der ausserordentlichen Heftigkeit der meisten Gewalten.

Von den Doppelschussfracturen lässt sich wenig sagen, man weiss es eben nicht wie sie entstehen, ausser in dem Falle, wo nachweislich 2 Kugeln den Knochen trafen. Ob man nun sagt, der erste Anschlag der Kugel war stark genug den Knochen zu brechen, aber Letzterer hatte doch noch Widerstand genug die Kugel abzulenken, was ein Widerspruch ist, oder ob man eine Theilung der Kugel annimmt, damit kommt man auch nicht weiter, denn es ist andererseits klar, dass man mit einer nachträglich gefundenen getheilten Kugel eine bestehende Doppelfractur noch lange nicht beweist. Man geht in manchen Fällen entschieden nicht fehl, wenn man Muskelaction oder bei der unteren Extremität die Schwere des Körpers hinzunimmt wie z. B. in einem Fall aus der Sammlung des Friedrich-Wilhelms-Institutes, wo eine Lochfractur dicht oberhalb der Condylen bestand mit einer Fissur nach oben. Durch den nächsten Schritt oder den Sturz war der Oberschenkel am Ende der Fissur noch einmal gebrochen ¹⁾. Das führt uns auf eine andere Frage.

Der Begriff der Doppelfractur ist hier etwas weit gefasst, es sind eine Anzahl Fälle aufgenommen, in welchen die eine Fractur blos in einer Abreissung eines Knochenstücks (Tuberc. maj.) oder wo Fissuren bestanden, die Anlass gaben zu einer zweiten Fractur bei einer folgenden Bewegung oder bei Druck der Körperlast. Es wird Mancher die Berechtigung zu dieser Auffassung

1) Da das Präparat nicht ganz vollständig war, wurde der Fall nicht aufgenommen.

nicht anerkennen wollen, aber es handelt sich doch schliesslich bei einer Doppelfractur bloss darum, dass die Gewalt oder die Gewalten gross genug waren oder in der Weise angriffen, dass ein Nachgeben der Knochen-Substanz an zwei Stellen stattfinden konnte. Ausgenommen sind natürlich solche Fälle von Schussfracturen, bei welchen die gewöhnliche Angabe ist: der Knochen in 3 Theile getheilt. Es ist das eben eine ganz spezielle Wirkung, die den Schussfracturen allein zukommt, ein besonderer Typus, wie ein Fall von Tiling¹⁾ sehr anschaulich und die ganze Klasse seinerzeit in Langenbecks Archiv beschrieben ist, und wenn man eine grössere Anzahl Schussfracturenpräparate in Augenschein nimmt, so ist es allerdings überraschend, wie sich dieser Typus immer wiederholt; von einer Wand des Knochens ist nämlich ein circa 3" langer und 1" breiter nach oben und unten spitz zulaufender Splitter abgesprengt, und in der Höhe seiner Mitte befindet sich die Bruchlinie zwischen oberem und unterem Fragment. Man kann also von einem mittleren Fragment oder von Gewalten, die an 2 entfernten Stellen angegriffen haben, gar nicht reden.

Es wurde bereits oben erwähnt, dass uns die Experimente nicht weiter gebracht haben. Die Ursachen sind noch so wenig erforscht, dass man es höchstens als Zufall auffassen kann, wenn man auf diesem Wege eine Doppelfractur erhält. Die einzigen Beispiele, die in der Literatur aufgefunden wurden, sind folgende:

Versuche von Messerer²⁾.

Fibula 16 Versuche, einmal an 2 Stellen zugleich, in der Mitte (der bei der Beanspruchung am Meisten gefährdeten Stelle) und im ob. $\frac{1}{3}$ im schwächsten Querschnitt.

Aus der Versuchsreihe auf Strebefestigkeit

1) Tiling, Bericht über 124 im serbisch-türkischen Kriege im Barackenlazareth des Dorpater Sanitätstrains zu Swilainatz behandelten Schussverletzungen. Dorpat 1838 p. 65, 166.

2) Ob Messerer, Elastizität und Festigkeit der menschlichen Knochen. Stuttgart 1880 pag. 42.

Versuche von Riedinger, durch Hammer-
schläge schräg auf den grossen Trochanter.

VI. Mann, 58 Jahre alt.

a. Linkerseits.

Es hat beim dritten Schlag ein Doppelbruch stattgefunden. Es ist die obere hintere Ecke des Trochanter Major fracturirt und die Diaphyse derart, dass die Bruchlinie in der Höhe des Trochanter minor an der Aussenseite beginnt und schräg nach ab- und einwärts geht, um $4\frac{1}{2}$ cm unterhalb derselben auszulaufen ¹⁾.

v. Pitha ²⁾ sagt bei Erwähnung des oben citirten Falles:

„Von wesentlichem Nachtheil wäre das Uebersehen einer Schenkelhalsfractur bei gleichzeitiger Fractur des Oberschenkels unter dem Trochanter, welche die Aufmerksamkeit vom oberen Theile des Knochens ablenken kann. Der Fall itt meiner Ansicht nach höchst wichtig und aller Beachtung werth. Die Diagnose der Complication mag unter solchen Umständen durchaus nicht leicht sein, zumal bei grossem Blutextravasate“.

Eine praktische Anwendung dieser Lehre bespricht Albert ³⁾:

„Es waren bei einem Manne im mittleren Lebensalter die Erscheinungen einer Fractura colli fem. vorhanden. Nebstdem fühlte man an der Innenseite des des Oberschenkels an der Grenze zwischen dem oberen und mittleren $\frac{1}{3}$ tief in den Weichtheilen eine Bruchzacke. Ich erinnerte mich an die Warnung Pitha's, und bildete mir ein, der entgegengesetzten Möglichkeit gegenübenzustehen. Doch ging der Trochanter bei Rotationsbewegungen des Schenkels präcise mit; an der Aussenseite des Schenkels konnte man durch Betasten keine Bruchstelle entdecken; wenn man den Oberschenkel

1) F. Riedinger, Studien über Grund- und Eintheilung der Schenkelhalsbrüche. Würzburg 1874.

2) v. Pitha, Verletzungen und Krankheiten der Extremitäten. Stuttgart 1868 p. 220. aus Pitha-Billroths Chirurgie.

3) E. Albert, Diagnostik der Chirurgischen Krankheiten III. Aufl. Wien 1885. p. 307.

zu knicken suchte, konnte man keine Stelle der abnormen Beweglichkeit entdecken. Die Sache klärte sich so auf: Es lag ein ungemein schiefer Bruch durch die Basis des Trochanters vor; das mediane Fragment bestand aus Kopf, Hals, der Trochanterbasis und einem langen Splitter von der Innenseite des Oberschenkelchaftes, das äussere Fragment war der Oberschenkelchaft und der grosse Trochanter; der gebildete Callus nahm dann auch das ganze obere Drittel des Schenkels ein“.

An einer anderen Stelle sagt Pitha ¹⁾, Doppelbrüche seien nirgends so häufig als an der Tibia, die wegen ihrer geringen Bedeckung mehr als irgend ein anderer Knochen Traumen aller Art exponirt ist. Das stimmt mit obiger Zusammenstellung nicht überein. Der Oberschenkel ist zu Doppelbrüchen mehr disponirt wegen seiner grösseren Länge, seiner geringeren Strebefestigkeit ²⁾ im Verhältniss zur Tibia, und seiner eigenthümlichen Gestalt. Die Länge des Knochens steht in der That in directem Verhältniss zur Häufigkeit der Doppelfracturen, und wenn die geringe Zahl der Fibuladoppelfracturen dem widerspricht, so muss man diesen Umstand entweder auf öfteres Ueberfahren solcher Fracturen, was zweifellos vorkommt, oder auf die relativ geschützte Lage der Fibula schieben.

Dass selbst ein ganz losgetrenntes mittleres Fragment der Heilung keine sonderlichen Hindernisse entgegensetzt bei geeigneter Behandlung, dass dagegen, wenn letztere vernachlässigt wird, schwere Functionsstörungen resultiren. ist bereits oben auseinandergesetzt.

Jedenfalls ist zweifellos erwiesen, dass Doppelfracturen auf indirectem Wege zu Stande kommen können, Fälle wie Femur 9, 10, 21, 38 zeigen das meiner Meinung nach evident. Eine Zusammenstellung der Fälle, die vielleicht auf indirectem Wege entstanden sind, erschien deshalb nicht thunlich, weil sich bei Einwirkung so schneller Gewalten über die Berechtigung zu solcher Annahme sehr streiten lässt.

1) l. c. p. 302.

2) Messerer l. c. p. 45.

Case No.	Applicant	Address	Occupation	Character of Service	Period of Service	Remarks
1	John A. Smith	123 Main St, New York	Engineer	U.S. Army	1917-1919	...
2	James B. Jones	456 Elm St, Chicago	Teacher	U.S. Navy	1918-1920	...
3	Robert C. Brown	789 Oak St, Boston	Lawyer	U.S. Marine Corps	1917-1918	...
4	William D. White	101 Pine St, Philadelphia	Merchant	U.S. Army	1918-1920	...
5	Charles E. Green	202 Cedar St, St. Louis	Farmer	U.S. Army	1917-1919	...
6	Thomas F. Black	303 Birch St, San Francisco	Banker	U.S. Army	1918-1920	...
7	Richard G. Gold	404 Spruce St, New York	Engineer	U.S. Army	1917-1919	...
8	Joseph H. Silver	505 Walnut St, Philadelphia	Teacher	U.S. Army	1918-1920	...
9	Samuel I. Wood	606 Chestnut St, New York	Lawyer	U.S. Army	1917-1919	...
10	David K. Stone	707 Mulberry St, New York	Merchant	U.S. Army	1918-1920	...
11	Benjamin L. Hill	808 Madison St, New York	Engineer	U.S. Army	1917-1919	...
12	Samuel M. Scott	909 Broadway St, New York	Teacher	U.S. Army	1918-1920	...
13	John N. Baker	1010 Park St, New York	Lawyer	U.S. Army	1917-1919	...
14	Robert O. Adams	1111 Wall St, New York	Merchant	U.S. Army	1918-1920	...
15	William P. Nelson	1212 Nassau St, New York	Engineer	U.S. Army	1917-1919	...
16	Charles Q. Carter	1313 Broadway St, New York	Teacher	U.S. Army	1918-1920	...
17	Thomas R. Mitchell	1414 Broadway St, New York	Lawyer	U.S. Army	1917-1919	...
18	Richard S. Perez	1515 Broadway St, New York	Merchant	U.S. Army	1918-1920	...
19	Joseph T. Roberts	1616 Broadway St, New York	Engineer	U.S. Army	1917-1919	...
20	Samuel U. Turner	1717 Broadway St, New York	Teacher	U.S. Army	1918-1920	...
21	David V. Phillips	1818 Broadway St, New York	Lawyer	U.S. Army	1917-1919	...
22	Benjamin W. Campbell	1919 Broadway St, New York	Merchant	U.S. Army	1918-1920	...
23	Samuel X. Evans	2020 Broadway St, New York	Engineer	U.S. Army	1917-1919	...
24	John Y. Peterson	2121 Broadway St, New York	Teacher	U.S. Army	1918-1920	...
25	Robert Z. Gray	2222 Broadway St, New York	Lawyer	U.S. Army	1917-1919	...
26	William A. King	2323 Broadway St, New York	Merchant	U.S. Army	1918-1920	...
27	Charles B. Wright	2424 Broadway St, New York	Engineer	U.S. Army	1917-1919	...
28	Thomas C. Green	2525 Broadway St, New York	Teacher	U.S. Army	1918-1920	...
29	Richard D. White	2626 Broadway St, New York	Lawyer	U.S. Army	1917-1919	...
30	Joseph E. Black	2727 Broadway St, New York	Merchant	U.S. Army	1918-1920	...
31	Samuel F. Gold	2828 Broadway St, New York	Engineer	U.S. Army	1917-1919	...
32	David G. Silver	2929 Broadway St, New York	Teacher	U.S. Army	1918-1920	...
33	Benjamin H. Wood	3030 Broadway St, New York	Lawyer	U.S. Army	1917-1919	...
34	Samuel I. Stone	3131 Broadway St, New York	Merchant	U.S. Army	1918-1920	...
35	John K. Hill	3232 Broadway St, New York	Engineer	U.S. Army	1917-1919	...
36	Robert L. Scott	3333 Broadway St, New York	Teacher	U.S. Army	1918-1920	...
37	William M. Baker	3434 Broadway St, New York	Lawyer	U.S. Army	1917-1919	...
38	Charles N. Adams	3535 Broadway St, New York	Merchant	U.S. Army	1918-1920	...
39	Thomas O. Nelson	3636 Broadway St, New York	Engineer	U.S. Army	1917-1919	...
40	Richard P. Carter	3737 Broadway St, New York	Teacher	U.S. Army	1918-1920	...
41	Joseph Q. Mitchell	3838 Broadway St, New York	Lawyer	U.S. Army	1917-1919	...
42	Samuel R. Perez	3939 Broadway St, New York	Merchant	U.S. Army	1918-1920	...
43	David S. Roberts	4040 Broadway St, New York	Engineer	U.S. Army	1917-1919	...
44	Benjamin T. Turner	4141 Broadway St, New York	Teacher	U.S. Army	1918-1920	...
45	Samuel U. Phillips	4242 Broadway St, New York	Lawyer	U.S. Army	1917-1919	...
46	John V. Campbell	4343 Broadway St, New York	Merchant	U.S. Army	1918-1920	...
47	Robert W. Evans	4444 Broadway St, New York	Engineer	U.S. Army	1917-1919	...
48	William X. Peterson	4545 Broadway St, New York	Teacher	U.S. Army	1918-1920	...
49	Charles Y. Gray	4646 Broadway St, New York	Lawyer	U.S. Army	1917-1919	...
50	Thomas Z. King	4747 Broadway St, New York	Merchant	U.S. Army	1918-1920	...
51	Richard A. Wright	4848 Broadway St, New York	Engineer	U.S. Army	1917-1919	...
52	Joseph B. Green	4949 Broadway St, New York	Teacher	U.S. Army	1918-1920	...
53	Samuel C. White	5050 Broadway St, New York	Lawyer	U.S. Army	1917-1919	...
54	David D. Black	5151 Broadway St, New York	Merchant	U.S. Army	1918-1920	...
55	Benjamin E. Gold	5252 Broadway St, New York	Engineer	U.S. Army	1917-1919	...
56	Samuel F. Silver	5353 Broadway St, New York	Teacher	U.S. Army	1918-1920	...
57	John G. Wood	5454 Broadway St, New York	Lawyer	U.S. Army	1917-1919	...
58	Robert H. Stone	5555 Broadway St, New York	Merchant	U.S. Army	1918-1920	...
59	William I. Hill	5656 Broadway St, New York	Engineer	U.S. Army	1917-1919	...
60	Charles J. Scott	5757 Broadway St, New York	Teacher	U.S. Army	1918-1920	...
61	Thomas K. Baker	5858 Broadway St, New York	Lawyer	U.S. Army	1917-1919	...
62	Richard L. Adams	5959 Broadway St, New York	Merchant	U.S. Army	1918-1920	...
63	Joseph M. Nelson	6060 Broadway St, New York	Engineer	U.S. Army	1917-1919	...
64	Samuel N. Carter	6161 Broadway St, New York	Teacher	U.S. Army	1918-1920	...
65	David O. Mitchell	6262 Broadway St, New York	Lawyer	U.S. Army	1917-1919	...
66	Benjamin P. Perez	6363 Broadway St, New York	Merchant	U.S. Army	1918-1920	...
67	Samuel Q. Roberts	6464 Broadway St, New York	Engineer	U.S. Army	1917-1919	...
68	John R. Turner	6565 Broadway St, New York	Teacher	U.S. Army	1918-1920	...
69	Robert S. Phillips	6666 Broadway St, New York	Lawyer	U.S. Army	1917-1919	...
70	William T. Campbell	6767 Broadway St, New York	Merchant	U.S. Army	1918-1920	...
71	Charles U. Evans	6868 Broadway St, New York	Engineer	U.S. Army	1917-1919	...
72	Thomas V. Peterson	6969 Broadway St, New York	Teacher	U.S. Army	1918-1920	...
73	Richard W. Gray	7070 Broadway St, New York	Lawyer	U.S. Army	1917-1919	...
74	Joseph X. King	7171 Broadway St, New York	Merchant	U.S. Army	1918-1920	...
75	Samuel Y. Wright	7272 Broadway St, New York	Engineer	U.S. Army	1917-1919	...
76	John Z. Green	7373 Broadway St, New York	Teacher	U.S. Army	1918-1920	...
77	Robert A. White	7474 Broadway St, New York	Lawyer	U.S. Army	1917-1919	...
78	William B. Black	7575 Broadway St, New York	Merchant	U.S. Army	1918-1920	...
79	Charles C. Gold	7676 Broadway St, New York	Engineer	U.S. Army	1917-1919	...
80	Thomas D. Silver	7777 Broadway St, New York	Teacher	U.S. Army	1918-1920	...
81	Richard E. Wood	7878 Broadway St, New York	Lawyer	U.S. Army	1917-1919	...
82	Joseph F. Stone	7979 Broadway St, New York	Merchant	U.S. Army	1918-1920	...
83	Samuel G. Hill	8080 Broadway St, New York	Engineer	U.S. Army	1917-1919	...
84	John H. Scott	8181 Broadway St, New York	Teacher	U.S. Army	1918-1920	...
85	Robert I. Baker	8282 Broadway St, New York	Lawyer	U.S. Army	1917-1919	...
86	William J. Adams	8383 Broadway St, New York	Merchant	U.S. Army	1918-1920	...
87	Charles K. Nelson	8484 Broadway St, New York	Engineer	U.S. Army	1917-1919	...
88	Thomas L. Carter	8585 Broadway St, New York	Teacher	U.S. Army	1918-1920	...
89	Richard M. Mitchell	8686 Broadway St, New York	Lawyer	U.S. Army	1917-1919	...
90	Joseph N. Perez	8787 Broadway St, New York	Merchant	U.S. Army	1918-1920	...
91	Samuel O. Roberts	8888 Broadway St, New York	Engineer	U.S. Army	1917-1919	...
92	John P. Turner	8989 Broadway St, New York	Teacher	U.S. Army	1918-1920	...
93	Robert Q. Phillips	9090 Broadway St, New York	Lawyer	U.S. Army	1917-1919	...
94	William R. Campbell	9191 Broadway St, New York	Merchant	U.S. Army	1918-1920	...
95	Charles S. Evans	9292 Broadway St, New York	Engineer	U.S. Army	1917-1919	...
96	Thomas T. Peterson	9393 Broadway St, New York	Teacher	U.S. Army	1918-1920	...
97	Richard U. Gray	9494 Broadway St, New York	Lawyer	U.S. Army	1917-1919	...
98	Joseph V. King	9595 Broadway St, New York	Merchant	U.S. Army	1918-1920	...
99	Samuel W. Wright	9696 Broadway St, New York	Engineer	U.S. Army	1917-1919	...
100	John X. Green	9797 Broadway St, New York	Teacher	U.S. Army	1918-1920	...

Case No.	Applicant	Address	Occupation	Character of Service	Period of Service	Remarks
101	James A. Smith	101 Main St, New York	Engineer	U.S. Army	1917-1919	...
102	Robert B. Jones	202 Elm St, Chicago	Teacher	U.S. Navy	1918-1920	...
103	William C. Brown	303 Oak St, Boston	Lawyer	U.S. Marine Corps	1917-1918	...
104	Charles D. White	404 Pine St, Philadelphia	Merchant	U.S. Army	1918-1920	...
105	Thomas E. Green	505 Cedar St, St. Louis	Farmer	U.S. Army	1917-1919	...
106	Richard F. Black	606 Birch St, San Francisco	Banker	U.S. Army	1918-1920	...
107	Joseph G. Gold	707 Spruce St, New York	Engineer	U.S. Army	1917-1919	...
108	Samuel H. Silver	808 Walnut St, Philadelphia	Teacher	U.S. Army	1918-1920	...
109	David I. Wood	909 Chestnut St, New York	Lawyer	U.S. Army	1917-1919	...
110	Benjamin J. Stone	1010 Mulberry St, New York	Merchant	U.S. Army	1918-1920	...
111	John K. Hill	1111 Madison St, New York	Engineer	U.S. Army	1917-1919	...
112	Robert L. Scott	1212 Broadway St, New York	Teacher	U.S. Army	1918-1920	...
113	William M. Baker	1313 Broadway St, New York	Lawyer	U.S. Army	1917-1919	...
114	Charles N. Adams	1414 Broadway St, New York	Merchant	U.S. Army	1918-1920	...
115	Thomas O. Nelson	1515 Broadway St, New York	Engineer	U.S. Army	1917-1919	...
116	Richard P. Carter	1616 Broadway St, New York	Teacher	U.S. Army	1918-1920	...
117	Joseph Q. Mitchell	1717 Broadway St, New York	Lawyer	U.S. Army	1917-1919	...
118	Samuel R. Perez	1818 Broadway St, New York	Merchant	U.S. Army	1918-1920	...
119	David S. Roberts	1919 Broadway St, New York	Engineer	U.S. Army	1917-1919	...
120	Benjamin T. Turner	2020 Broadway St, New York	Teacher	U.S. Army	1918-1920	...
121	Samuel U. Phillips	2121 Broadway St, New York	Lawyer	U.S. Army	1917-1919	...
122	John V. Campbell	2222 Broadway St, New York	Merchant	U.S. Army	1918-1920	...
123	Robert W. Evans	2323 Broadway St, New York	Engineer	U.S. Army	1917-1919	...
124	William X. Peterson	2424 Broadway St, New York	Teacher	U.S. Army	1918-1920	...
125	Charles Y. Gray	2525 Broadway St, New York	Lawyer	U.S. Army	1917-1919	...
126	Thomas Z. King	2626 Broadway St, New York	Merchant	U.S. Army	1918-1920	...
127	Richard A. Wright	2727 Broadway St, New York	Engineer	U.S. Army	1917-1919	...
128	Joseph B. Green	2828 Broadway St, New York	Teacher	U.S. Army	1918-1920	...
129	Samuel C. White	2929 Broadway St, New York	Lawyer	U.S. Army	1917-1919	...
130	David D. Black	3030 Broadway St, New York	Merchant	U.S. Army	1918-1920	...
131	Benjamin E. Gold	3131 Broadway St, New York	Engineer	U.S. Army	1917-1919	...
132	Samuel F. Silver	3232 Broadway St, New York	Teacher	U.S. Army	1918-1920	...
133	John G. Wood	3333 Broadway St, New York	Lawyer	U.S. Army	1917-1919	...
134	Robert H. Stone	3434 Broadway St, New York	Merchant	U.S. Army	1918-1920	...
135	William I. Hill	3535 Broadway St, New York	Engineer	U.S. Army	1917-1919	...
136	Charles J. Scott	3636 Broadway St, New York	Teacher	U.S. Army	1918-1920	...
137	Thomas K. Baker	3737 Broadway St, New York	Lawyer	U.S. Army	1917-1919	...
138	Richard L. Adams	3838 Broadway St, New York	Merchant	U.S. Army	1918-1920	...
139	Joseph M. Nelson	3939 Broadway St, New York	Engineer	U.S. Army	1917-1919	...
140	Samuel N. Carter	4040 Broadway St, New York	Teacher	U.S. Army	1918-1920	...
141	David O. Mitchell	4141 Broadway St, New York	Lawyer	U.S. Army	1917-1919	...
142	Benjamin P. Perez	4242 Broadway St, New York	Merchant	U.S. Army	1918-1920	...
143	Samuel Q. Roberts	4343 Broadway St, New York	Engineer	U.S. Army	1917-1919	...
144	John R. Turner	4444 Broadway St, New York	Teacher	U.S. Army	1918-1920	...
145	Robert S. Phillips	4545 Broadway St, New York	Lawyer	U.S. Army	1917-1919	...
146	William T. Campbell	4646 Broadway St, New York	Merchant	U.S. Army	1918-1920	...
147	Charles U. Evans	4747 Broadway St, New York	Engineer	U.S. Army	1917-1919	...
148	Thomas V. Peterson	4848 Broadway St, New York	Teacher	U.S. Army	1918-1920	...
149	Richard W. Gray	4949 Broadway St, New York	Lawyer	U.S. Army	1917-1919	...
150	Joseph X. King	5050 Broadway St, New York	Merchant	U.S. Army	1918-1920	...
151	Samuel Y. Wright	5151 Broadway St, New York	Engineer	U.S. Army	1917-1919	...
152	John Z. Green	5252 Broadway St, New York	Teacher	U.S. Army	1918-1920	...
153	Robert A. White	5353 Broadway St, New York	Lawyer	U.S. Army	1917-1919	...
154	William B. Black	5454 Broadway St, New York	Merchant	U.S. Army	1918-1920	...
1						



...✱✱✱...

Fortschritte der Medicin.

Unter Mitwirkung hervorragender Fachmänner
herausgegeben von

Dr. Carl Friedländer,

Privatdocent der patholog. Anatomie an der Universität Berlin.

24 Nrn. gr. 8°. Preis pro Jahrgang Mk. 20, pro Quartal Mk. 5.

◆

Die Gase

und ihre Bedeutung für den menschlichen Organismus

mit spectroscopischen Untersuchungen

von

Dr. C. Lender,

Königl. Sanitätsrath und Kreisphysikus a. D., Herausgeber der medicinisch-meteorologischen Monatsberichte des Deutschen Reiches- und Kgl. Preussischen Staatsanzeigers.

I. Theil. gr. 8°. XXIV, 316 Seiten. — Mk. 6.

◆

Wider das

„Post hoc ergo propter hoc“.

Ein Beitrag

zur Kenntniss einer in der speciellen Therapie noch vielfach gebräuchlichen
Forschungsmethode

nebst Vorschlägen zur Verbesserung derselben.

Von

Dr. med. Mommsen,

Privatdocent in Heidelberg.

— gr. 8°. 28 Seiten. — 80 Pf. —

◆

Die Krankheiten des Ohres und deren Behandlung.

Von

Dr. Arthur Hartmann

in Berlin.

— Dritte, verbesserte und vermehrte Auflage. —

gr. 8°. VII, 255 Seiten mit 42 Holzschnitten. — Mk. 6.



Medicinisches

Recept-Taschenbuch

von

Dr. Oscar Liebreich und **Dr. Alex. Langgaard.**

8°. 967 Seiten mit Nachtrag. — Broch. Mk. 10,60; geb. Mk. 11,60.

Zu vorstehendem Werke: Nachtrag einzeln 60 Pf.



Untersuchungen

über die

Aetiologie der eiterigen Phlegmone des Menschen

von

Dr. Joseph Passet,

ehemal. Assistenz-Arzt an der chirurg. Klinik zu München.

gr. 8°. VII, 94 Seiten mit 1 chromolithogr. Tafel. — Mk. 4.



Demnächst erscheint:

Sammlung einzelner früherer Arbeiten

von

Professor Dr. Ernst Schweningen,

Mitglied des Reichsgesundheitsamts
und dirigirender Arzt an der Königl. Charité.



Die

Beziehungen zwischen Geistesstörung und Verbrechen

von

Dr. Wilhelm Sander,

Medicinalrath und dirigirender Arzt der Irren-Siechen-Anstalt

und

Dr. Richter,

1. Assistenz-Arzt in Dalldorf.



RD101

D62

Dirksen

RD101

D62

COLUMBIA UNIVERSITY LIBRARIES (hsl, stx)

RD 101 D62 1885 C.1

Ueber Doppel-fracturen der Lungen Knoche



2002119994

